



**MINISTERUL SĂNĂTĂȚII, MUNCII ȘI PROTECȚIEI SOCIALE
AL REPUBLICII MOLDOVA**

Pneumonitele interstițiale idiopatice la adult

Protocol clinic național

PCN - 187

Chișinău, 2020

Aprobat la ședința Consiliului de Experți al Ministerului Sănătății, Muncii și Protecției Sociale al Republicii Moldova din 18.12.2019, proces verbal nr. 4
Aprobat prin ordinul Ministerului Sănătății, Muncii și Protecției Sociale al Republicii Moldova nr. 407 din 16.04.2020 Cu privire la aprobarea Protocolului clinic național „Pneumonitele interstițiale idiopatică”

Elaborat de colectivul de autori:

Victor Botnaru	USMF „Nicolae Testemițanu”
Oxana Munteanu	USMF „Nicolae Testemițanu”
Diana Calaraș	USMF „Nicolae Testemițanu”

Recenzenți oficiali:

Nicolae Bacinski	Catedra de farmacologie și farmacologie clinică, USMF „Nicolae Testemițanu”;
Valentin Gudumac	Catedra de medicină de laborator, USMF „Nicolae Testemițanu”;
Ghenadie Curocichin	Catedra de medicină de familie, USMF „Nicolae Testemițanu”;
Tamara Andrușca	Compania Națională de Asigurări în Medicină;
Zinaida Bezverhni	Agenția Medicamentului și Dispozitivelor Medicale

CUPRINS

SUMARUL RECOMANDĂRILOR	4
ABREVIERILE FOLOSITE ÎN DOCUMENT	5
PREFAȚĂ	6
A. PARTEA INTRODUCȚIVĂ	6
A.1 Diagnosticul: Pneumonită interstițială idiopatică.....	6
A.2 Codul bolii (CIM 10).....	6
A.3 Utilizatorii.....	6
A.4 Scopurile protocolului.....	6
A.5 Data elaborării protocolului: 2013.....	6
A.6 Data reviziei următoare: 2021.....	6
A.7 Listele și informațiile de contact autori și persoane care s-au implicat în elaborarea protocolului:.....	7
A. 8 Definițiile folosite în document.....	7
A.9 Informație epidemiologică.....	8
B. PARTEA GENERALĂ	9
B.1. Nivel de asistență medicală primară.....	9
B.2. Nivel consultativ specializat AMT, CMF (fiziopneumolog).....	11
B.3 Nivel consultativ specializat republican (fiziopneumolog).....	13
B.4. Nivel de staționar specializat (secții fiziopneumologie, pneumologie).....	14
C. 1. ALGORITMI DE CONDUIȚĂ	15
C 1.1. Algoritm diagnostic al pneumonitelor interstițiale idiopatică.....	15
C. 2. DESCRIEREA METODELOR, TEHNICILOR ȘI A PROCEDURILOR	16
C.2.1 Clasificarea pneumonitelor interstițiale idiopatică.....	16
C.2.2 <i>Screening</i> -ul PII.....	16
C.2.3. Conduita pacientului cu PII.....	16
C.2.3.1. Anamneza.....	17
C.2.3.2. Tabloul clinic.....	18
C.2.3.3. Investigațiile paraclinice în PII.....	20
C.2.3.5. Stabilirea diagnosticului de pneumonită interstițială idiopatică.....	32
C.2.3.6. Criteriile de spitalizare.....	32
C.2.3.7. Tratamentul.....	33
C.2.3.8. Supravegherea pacienților.....	38
D. RESURSE UMANE ȘI MATERIALE NECESARE PENTRU RESPECTAREA PREVEDERILOR PROTOCOLULUI	40
D.1. Instituțiile de asistență medicală primară.....	40
D.2. Instituțiile/secțiile de asistență medicală specializată de ambulator și spitalicească municipală.....	40
D.3 Secția consultativă specializată republicană și instituția de asistență medicală spitalicească specializată.....	41
D.4. Secțiile de pneumologie ale spitalelor municipale și republicane.....	41
E. INDICATORI DE MONITORIZARE A IMPLEMENTĂRII PROTOCOLULUI	42
ANEXE	40
Anexa 1. Scorurile pentru evaluarea dispneei.....	40
Anexa 2. Scoruri imagistice determinate prin HRCT pulmonar la pacienții cu PII.....	41
Anexa 3. Medicamentele utilizate în tratamentul PII.....	42
Anexa 4. Formular de consultație la medicul de familie.....	43
Anexa 5. Fișa standardizată de audit medical bazat pe criterii stipulate în PCN.....	44
Anexa 6. Ghidul pacientului cu pneumonite interstițiale idiopatică.....	45
Anexa 7. Recomandări pentru implementarea metodelor de investigații, tratament și supraveghere în conduita pacienților cu pneumonite interstițiale idiopatică.....	46
Anexa 8. Ierarhia gradelor de recomandare și nivelului de dovezi.....	47

SUMARUL RECOMANDĂRILOR

- **Diagnosticul pneumonitelor interstițiale idiopatice este efectuat prin:**
 - excluderea cauzelor cunoscute de PID (expunerile domiciliare sau profesionale, colagenozele și vasculitele (inclusiv prin serologie) și toxicitatea medicamentoasă);
 - evaluarea *pattern*-urilor imagistice apreciate la HRCT pulmonară în corelație cu *pattern*-urile morfologice, atunci când este efectuată biopsia pulmonară (descrise pentru fiecare variantă de PII în C.2.3.3);
 - abordarea complexă prin discuții interdisciplinare (DID) între pneumologi, radiologi și anatomopatologi experimentați în diagnosticul PID, este actualmente considerată standardul de aur în diagnosticul PII. Atunci când DID nu sunt accesibile sau fezabile în clinicile locale, vor fi încurajate DID în centre republicane.
- **Procedurile de diagnostic obligatorii în PII:** Examenul radiologic al cutiei toracice în 2 incidente; HRCT pulmonară; Pulsoximetria; Teste funcționale respiratorii: spirometrie, bodypletismografie, DLCO, 6MWT; Laborator: hemoleucograma, sumarul urinei, proteina C reactivă, ureea, creatinina; Electrocardiograma; Analiza generală a sputei; Analiza sputei la BAAR; Bronhoscopia cu LBA și biopsie transbronșică. Examinarea LBA atât pentru profilul celular dominant, cât și pentru examenul bacteriologic.
- **Investigații recomandate:** Gazometria sângelui arterial, EcoCG, Biopsia pulmonară chirurgicală, Laborator: LDH, calciul seric/urină 24 ore, ALT, AST, fosfataza alcalină; Analizele serologice pentru depistarea bolilor autoimune: anticorpii antinucleari (ANA), factorul reumatoid (FR) și anti-peptidele citrinate ciclic (anti-CCP); anti-scleroderma (anti-SCL-70) precum și LE celule, anti-ADN; precipitinele specifice (pentru anumiți antigeni în funcție de expunerile evidențiate prin anamneză: ex.: IgG Anti-*Aspergillus fumigatus* în caz de expunere la mușci).
- Stabilirea diagnosticului de PII poate fi efectuat în baza criteriilor clinice, de laborator și radiografice, care în anumite condiții pot înlătura necesitatea biopsiei pulmonare chirurgicale.
- Biopsia transbronșică este utilă în excluderea infecțiilor, neoplasmelor și în diagnosticul sarcoidozei - *nivel de evidență C, grad de recomandare clasa IIa*
- Biopsia pulmonară trebuie practică atunci când clinic se suspectă un alt proces, sau dacă datele CT sunt atipice pentru UIP.
- Pentru pacienții depistați cu PID de cauză aparent necunoscută, care sunt clinic suspecți de FPI și care au un *pattern* la HRCT de "UIP probabil", „nedeterminat pentru UIP” sau „diagnostic de alternativă” este recomandată biopsia pulmonară – *nivel de evidență C, grad de recomandare clasa IIa*.
- La pacienții depistați cu PID de cauză aparent necunoscută, care sunt clinic suspecți de FPI și care au un *pattern* la HRCT de „UIP” NU este recomandată biopsia pulmonară - *nivel de evidență C, grad de recomandare clasa III*.
- Tratamentul farmacologic la pacienții diagnosticați cu FPI va fi inițiat cât mai precoce posibil, la personalele eligibile și în lipsa contraindicațiilor.
- Tratamentul farmacologic pentru FPI constă în administrarea Pirfenidonei sau Nintedanib-ului. *Clasa de recomandare IIa, nivel de evidență B*.
- Indiferent de tipul de PII, pacienților la care SaO₂ în repaus este ≤88% le este recomandată terapia de lungă durată cu oxigen (cel puțin 15 ore în zi). *Clasa de recomandare I, nivel de evidență C*
- Corticosteroizii pe termen scurt sunt tratamentul potrivit pentru exacerbările acute de FPI. *Clasa de recomandare IIa, nivel de evidență C*.
- Pacienții care se prezintă cu sindrom obstructiv ar putea beneficia de tratament cu bronhodilatatoare.
- La pacienții cu PII altele decât FPI, la care simptomele persistă, corticoterapia în doze mici (prednisolon 5-10 mg/zi) poate fi benefică.

ABREVIERILE FOLOSITE ÎN DOCUMENT

AIP	pneumonita interstițială acută
ANA	anticorpi antinucleari
BAAR	bacil alcoolo-acidorezistent
BPC	biopsie pulmonară chirurgicală
BPCO	bronhopneumopatie cronică obstructivă
CS	glucocorticoesteroizi
CSI	glucocorticoesteroizi inhalatori
DLCO	capacitatea de difuziune a gazelor (a oxidului de carbon)
DAD	leziune alveolară difuză
DIP	pneumonita interstițială descuamativă
DID	discuții interdisciplinare
HRCT	tomografie computerizată cu cupe fine (<i>High Resolution Computed Tomography</i>)
COP	pneumonita organizantă criptogenică
CVF	capacitatea vitală forțată
FBS	fibrobronhoscopia
FPI	fibroza pulmonară idiopatică
LBA	lavaj bronhoalveolar
LDH	lactat dehidrogenaza
LIP	pneumonita interstițială limfocitară
EcoCG	ecocardiografie
FCC	frecvența contracțiilor cardiace
FR	frecvența respirației
ICA	insuficiență cardiacă acută
IR	insuficiență respiratorie
IRA	insuficiență respiratorie acută
NSIP	pneumonita interstițială nespecifică
PaCO₂/ PaO₂	presiune parțială a bioxidului de carbon/oxigenului în sângele arterial
PCR	proteina C reactivă
PEF	debit expirator de vârf (<i>peak expiratory flow</i>)
PID	pneumopatii interstițiale difuze
PII	pneumonite interstițiale idiopatice
PH	pneumonita prin hipersensibilizare
RB-ILD	pneumonita interstițială asociată bronșiolitei respiratorii
SaO₂	saturație cu oxigen a sângelui arterial sistemic
SATI	secția anestezie și terapie intensivă
SDRA	sindromul de detresă respiratorie acută la adult
TEAP	trombembolismul arterelor pulmonare
VEMS/ FEV₁	volum expirator maxim în prima secundă/ <i>forced expiratory volume in 1 sec</i>
VATS	toracoscopie videoasistată
UIP	pneumonita interstițială comună (<i>usual interstitial pneumonia</i>)
6MWT	testul de mers de 6 minute (<i>6 Minute Walk Test</i>)

PREFAȚĂ

Acest protocol a fost elaborat de grupul de lucru al Ministerului Sănătății, Muncii și Protecției Sociale al Republicii Moldova (MS RM), constituit din specialiștii Departamentului Medicină Internă, Disciplina de Pneumologie și Alergologie a Universității de Stat de Medicină și Farmacie „Nicolae Testemițanu”. Protocolul național este elaborat în conformitate cu ghidurile internaționale actuale privind pneumonitele interstițiale idiopatice la persoanele adulte și va servi drept bază pentru elaborarea protocoalelor instituționale (extras din protocolul național aferent pentru instituția dată, fără modificări de structură, pagină, capitole, tabelele, figuri, casete etc.), în funcție de posibilitățile reale ale fiecărei instituții în anul curent. La recomandarea MSMPS, pentru monitorizarea protocoalelor instituționale pot fi folosite formulare suplimentare, care nu sunt incluse în protocolul clinic național.

A. PARTEA INTRODUCȚIVĂ

A.1 Diagnosticul: Pneumonită interstițială idiopatică.

Exemple de diagnostice clinice:

1. Pneumonită interstițială idiopatică. Fibroză pulmonară idiopatică evoluție progresivă. IR II.
2. Pneumonită interstițială idiopatică. Fibroză pulmonară idiopatică exacerbare. IRA (20.10.2012).
3. Pneumonită interstițială idiopatică. Pneumonită interstițială nespecifică forma fibrotică. IR II.
4. Pneumonită interstițială idiopatică. Pneumonită organizantă criptogenică.
5. Pneumonită interstițială idiopatică. Pneumonită interstițială limfocitară. IR I.
6. Pneumonită interstițială idiopatică. Pneumonită interstițială descumativă. IR I.

A.2 Codul bolii (CIM 10): E84.0

A.3 Utilizatorii:

- prestatorii serviciilor de asistență medical primară;
- prestatorii serviciilor de asistență medical specializată de ambulator (ftiziopneumologi);
- secțiile de boli interne ale spitalelor raionale, municipale și republicane (medici interniști);
- secțiile de imagistică ale spitalelor municipale și republicane (medici imagiști);
- secțiile morfopatologie ale spitalelor municipale și republicane (medici morfopatologi);
- secțiile de pneumologie ale spitalelor municipale și republicane (ftiziopneumologi).

A.4 Scopurile protocolului

1. A spori proporția pacienților cu pneumopatii interstițiale difuze diagnosticați precoce.
2. A spori calitatea examinării clinice și a celei paraclinice a pacienților cu pneumonite interstițiale idiopatice.
3. A spori numărul de pacienți la care se asigură diagnosticul și tratamentul adecvat al bolii în condiții de ambulatoriu.

A.5 Data elaborării protocolului: 2013

A.6 Data actualizării: 2020, Data următoarei actualizări:2025

A.7 Listele și informațiile de contact ale autorilor și ale persoanelor care s-au implicat în elaborarea protocolului:

Numele	Funcția
Victor Botnaru	d.h.ș.m., profesor universitar, șef Disciplină Pneumologie și Alergologie, USMF „Nicolae Testemițanu”
Oxana Munteanu	d.ș.m., conferențiar universitar, Disciplina de Pneumologie și Alergologie, USMF „Nicolae Testemițanu”
Diana Calaraș	d.ș.m., conferențiar universitar, Disciplina de Pneumologie și alergologie, USMF „Nicolae Testemițanu”

Protocolul a fost discutat aprobat și contrasemnat:

Denumirea instituției	Persoana responsabilă, semnătura
Seminarul de profil Boli interne (pulmonologie). Ftiziopneumologie Alergologie	Victor Botnaru
Departamentul medicoină internă. Disciplina pneumologie și alergologie, USMF „Nicolae Testemițanu”	Victor Botnaru
Agenția Medicamentului și Dispozitivelor Medicale	Zinaida Bezverhni
Consiliul de experți al MSMPS RM	Aurel Grosu
Compania Națională de Asigurări în Medicină	Iurie Osoianu

A. 8 Definițiile folosite în document

Pneumopatii interstițiale difuze - grup mare și eterogen de afecțiuni, caracterizate prin îngroșarea difuză a pereților alveolari ce se datorează infiltrației celulare, fibrozei și/sau dezorganizării arhitectonicii parenchimului pulmonar.

Pneumonitele interstițiale idiopatice (subgrupul pneumopatiilor interstițiale difuze) sunt definite ca un grup eterogen de afecțiuni cu etiologie necunoscută, caracterizate prin afectarea difuză a interstițiului pulmonar exprimată printr-un grad variat de inflamație și fibroză.

Fibroza pulmonară idiopatică este definită ca o formă specifică de pneumonită interstițială fibrozantă cronică de cauză necunoscută, ce apare la adulți, limitată la plămâni și asociată cu aspectul histopatologic și/sau radiologic de pneumonită interstițială obișnuită (usual interstitial pneumonia - UIP).

Pneumonita organizantă morfologic este definită prin prezența în spațiile aeriene distale a mugurilor din țesut de granulație, ce apar predominant în interiorul spațiilor alveolare, dar destul de frecvent sunt prezente și în lumenul bronhiolilor (bronșiolita obliterantă).

Sindromul radiologic de condensare pulmonară - atenuare sporită omogenă a țesutului pulmonar (opacitate) ce nu face posibilă vizualizarea vaselor subiacente, apărută ca rezultat al afectării spațiilor aeriene distale de bronhiola lobulară prin dislocuirea aerului alveolar de către lichid, celule sau o substanță amorfă.

Sindromul radiologic interstițial reprezintă un ansamblu de semne radiologice ce indică o afectare a țesutului interstițial pulmonar, exprimată radiologic prin opacități: liniare, reticulare, nodulare, reticulonodulare, „sticlă mată“, aspect de "fagure de miere".

Sindromul radiologic de diseminare este reprezentat de opacități nodulare (focare) multiple răspândite pe ariile pulmonare uni- sau bilateral.

Opacitate tip „sticlă mată” - atenuare slabă, neomogenă a țesutului pulmonar, ce nu ascunde vasele subiacente, este dată de imaginile nodulare și reticulare extrem de fine, ce apar în stadiul de debut al atingerii interstițiului pulmonar.

Noduli - opacități nodulare cu margini clare.

„Fagure de miere” - aspect imagistic constituit din opacități liniare sau curbilinii mai mult sau

mai puțin groase (2-3 mm), care se intersectează, delimitând spații chistice polimorfe (hexagonale, rotunde sau ovalare), cu diametrul între 3-10 mm; spațiile chistice reprezintă lobuli pulmonari deformați, plini cu aer, la nivelul cărora septurile inter-alveolare au dispărut, consecutiv unor leziuni interstițiale severe.

Chisturi - hipertransparențe circumscrise rotunde cu pereții bine delimitați.

Distorsionarea arhitectonicii - dislocarea anormală a bronhiilor, vaselor pulmonare, fisurilor interlobare și septurilor interlobulare.

Bronșiectazii de tracțiune - dilatări bronșice neregulate în interiorul sau în apropierea anormalităților parenchimului pulmonar.

Notă: În cadrul PII sunt recunoscuți ca și sinonime termenii *idiopatic* sau *criptogenic*, *pneumonia* și *pneumonita*.

A.9 Informație epidemiologică

- ✓ Pneumopatiile interstițiale difuze (PID) în toate țările dezvoltate constituie 15% din pacienții consultați de către pneumologi, având o incidență de 32 pentru bărbați și 26 pentru femei la 100 mii populație pe an, iar prevalența estimată fiind de 81 cazuri la 100 mii populație pentru bărbați și 67 cazuri la 100 mii populație pentru femei [5,7,8,9].
- ✓ Incidența fibrozei pulmonare idiopatică se estimează a fi 10,7 cazuri pentru bărbați și 7,4 cazuri pentru femei la 100 000 populație pe an [5,7,8,9].
- ✓ Prevalența fibrozei pulmonare idiopatică variază de la 2 la 29 cazuri la 100 000 populație generală [5,7,8,9].
- ✓ Incidența formei idiopatică de pneumonită organizantă (COP) nu este cunoscută, însă în statisticile spitalelor mari se raportează 6-7 cazuri la 100 000 spitalizări [5,6].

B. PARTEA GENERALĂ

B.1. Nivel de asistență medicală primară

Prezentare generală	Repere	Modalități de realizare
1. Profilaxia		
1.1. Profilaxia primară a PII	<ul style="list-style-type: none">Există probe care arată că expunerea la fumul de țigară, înainte și după naștere, facilitează apariția unor afecțiuni respiratorii.Prevenirea primară a FPI, NSIP, LIP, COP, AIP deocamdată nu este posibilă, dar se cercetează mai multe ipoteze de perspectivă.RB-ILD și DIP se dezvoltă la fumătorii înveterați, în celelalte variante de PII legătura cu tabagismul nu a fost determinată.	Obligatoriu: <ul style="list-style-type: none">Evitarea fumatului activ și celui pasiv.
1.2. Profilaxia secundară a PII	<ul style="list-style-type: none">Micșorarea numărului de exacerbări ale FPI și recidive ale celorlalte variante de PII.	<ul style="list-style-type: none">Evitarea fumatului activ și celui pasiv.Respectarea dozelor și duratei tratamentului steroidian.Vaccinarea profilactică (antigripală, anti <i>H.influenzae</i> și antipneumococică)
2. Screening-ul		
C.2.2	<ul style="list-style-type: none">Depistarea precoce a pacienților cu PII va permite preîntâmpinarea formelor severe cu fibroză extinsă și reducerea numărului de invalidizări.	Efectuarea radiografiei toracice și spirometriei va permite identificarea sindromului interstițial/diseminat radiologic și a modificărilor funcționale (casetele 4,5). Obligatoriu: Persoanelor cu: <ul style="list-style-type: none">✓ dispnee progresivă cu sau fără tuse persistentă mai mult de 3 săptămâni Recomandat: Persoanelor cu: <ul style="list-style-type: none">✓ pneumonii repetate bilaterale✓ simptome respiratorii ce nu se ameliorează după tratamentul indicat conform patologiei pulmonare diagnosticate anterior✓ simptome respiratorii în cadrul unei patologii de sistem.
3. Diagnosticul		

<p>3.1 <u>Suspectarea</u> diagnosticului de PII C.2.3.1 - C.2.3.4 Algoritmul C.1.1</p>	<p>Diagnosticul de PII va fi stabilit doar în consiliu cu discuții interdisciplinare (clinician, imagist, morfopatolog) în clinicile cu experiență în diagnosticul pneumopatiilor interstițiale difuze.</p>	<p>Obligatoriu:</p> <ul style="list-style-type: none"> • Anamneza (casetele 8,9). • Examenul clinic (casetele 10-16). • Investigațiile paraclinice obligatorii: <ul style="list-style-type: none"> ✓ Examenul radiologic al cutiei toracice în 2 incidente. ✓ Pulsoximetria. ✓ Teste funcționale respiratorii: spirometrie, 6MWT ✓ Laborator: hemoleucograma, sumarul urinei, proteina C reactivă, ureea, creatinina. ✓ Electrocardiograma. ✓ Analiza generală a sputei. ✓ Sputa BAAR. • Investigațiile paraclinice recomandate <ul style="list-style-type: none"> ✓ EcoCG. ✓ Laborator: LDH, ALT, AST, fosfataza alcalină. ✓ Analizele serologice pentru depistarea bolilor autoimune: anticorpii antinucleari (ANA), factorul reumatoid (FR) și anti-peptidele citrinate ciclic (anti-CCP), anti-scleroderma (anti-SCL70) precum și LE celule, anti-ADN. • Diagnosticul diferențial cu alte PID (casete 34). • Consultația reumatologului (algoritmul C.1.1).
<p>3.2. Deciderea consultației la ftiziopulmonolog și/sau spitalizarea C.2.3.6</p>		<p>Obligatoriu:</p> <ul style="list-style-type: none"> • Consultația la ftiziopulmonolog se va recomanda pacienților: <ul style="list-style-type: none"> ✓ cu sindrom radiologic interstițial/diseminat ✓ cu PII primar depistați; ✓ cu dificultăți de diagnostic diferențial; ✓ cu exacerbare a FPI; ✓ cu recidivă a PII altele decât FPI. • Evaluarea criteriilor de spitalizare (casetele 36, 37,38).
<p>4. Tratamentul la domiciliu va fi efectuat sub supravegherea medicului de familie și a ftiziopneumologului C.2.3.7</p>		
<p>4.1. Tratamentul nefarmacologic</p>	<ul style="list-style-type: none"> • Se recomandă evitarea stresului, efortului fizic, fumatului, includerea în programele de reabilitare pulmonară, oxigenoterapie de lungă durată la domiciliu la necesitate. 	<p>Obligatoriu:</p> <ul style="list-style-type: none"> • Acordarea de asistență educațională bolnavului și familiei acestuia (anexa 5). • Identificarea și reducerea factorilor de risc (casete 8) • Aprecierea necesității oxigenoterapiei de lungă durată la domiciliu • Includerea în programele de reabilitare pulmonară.

4.2. Tratamentul medicamentos		
	<ul style="list-style-type: none"> Se va administra conform schemelor recomandate în fiecare variantă de PII de către ftiziopneumologul de la nivelul centrului consultativ republican. 	(casetele 39-45, tabelul 3, anexa 3).
5. Supravegherea C.2.3.8		
	<ul style="list-style-type: none"> Supravegherea pacienților se va efectua în comun cu medicul specialist ftiziopneumolog și medicul de familie 	Se va elabora un plan individual de supraveghere, în funcție de varianta de PII (casetele 46-51).
6. Recuperarea		
		<ul style="list-style-type: none"> Conform programelor existente de recuperare și recomandărilor specialiștilor.
B.2. Nivel consultativ specializat AMT, CMF (ftiziopneumolog)		
Prezentare generală	Repere	Modalități de realizare
1. Profilaxia		
1.1. Profilaxia primară a PII	<ul style="list-style-type: none"> Există studii care arată că expunerea la fumul de țigară, înainte și după naștere, facilitează apariția unor afecțiuni respiratorii. Prevenirea primară a FPI, NSIP, LIP, COP, AIP deocamdată nu este posibilă, dar se cercetează mai multe ipoteze de perspectivă. RB-ILD și DIP se dezvoltă la fumătorii înveterați, în celelalte variante de PII legătura cu tabagismul nu a fost determinată. 	Obligatoriu: <ul style="list-style-type: none"> Evitarea fumatului activ și a celui pasiv.
1.2. Profilaxia secundară a PII	<ul style="list-style-type: none"> Micșorarea numărului de exacerbări ale FPI și recidive ale celorlalte variante de PII 	<ul style="list-style-type: none"> Evitarea fumatului activ și a celui pasiv. Respectarea dozelor și duratei tratamentului steroidian. Vaccinarea profilactică (antigripală, anti <i>H.influenzae</i> și antipneumococică)
2. Diagnosticul		

<p>2.1. <u>Suspectarea</u> diagnosticului de PII C.2.3.1-C.2.3.4 Algoritmul C.1.1</p>	<p>Diagnosticul de PII va fi stabilit doar în consiliu cu discuții interdisciplinare (clinician, imagist, morfopatolog) în clinicile cu experiență în diagnosticul pneumopatiilor interstițiale difuze.</p>	<p>Obligatoriu:</p> <ul style="list-style-type: none"> • Anamneza (casetele 8,9). • Examenul fizic (casetele 10-16). • Investigațiile paraclinice obligatorii <ul style="list-style-type: none"> ✓ Examenul radiologic al cutiei toracice în 2 incidente. ✓ Pulsoximetria. ✓ Teste funcționale respiratorii: spirometrie, 6MWT ✓ Laborator: hemoleucograma, sumarul urinei, proteina C reactivă, ureea, creatinina. ✓ Electrocardiograma. ✓ Analiza generală a sputei. ✓ HRCT pulmonară. <p>Investigațiile paraclinice recomandate</p> <ul style="list-style-type: none"> ✓ EcoCG. ✓ Laborator: LDH, ALT, AST, fosfataza alcalină. ✓ Analizele serologice pentru depistarea bolilor autoimune: anticorpii antinucleari (ANA), factorul reumatoid (FR) și anti-peptidele citrullinate ciclic (anti-CCP), anti-scleroderma (anti-SCL70) precum și LE celule, anti-ADN. ✓ Precipitinele specifice (pentru anumiți antigeni). (casetele 17-33). <ul style="list-style-type: none"> • Diagnosticul diferențial (casete 34). • Evaluarea criteriilor de spitalizare (casetele 36,37,38).
<p>2.2 Deciderea consultației la ftiziopulmonolog din centru de nivel terțiar și/sau spitalizarea</p>	<p>Toți pacienții cu suspexie de PII vor fi îndreptați la consultația ftiziopneumologului din centrul consultativ specializat republican.</p>	<p>Obligatoriu:</p> <ul style="list-style-type: none"> • Toți pacienții cu suspexie de PII vor fi îndreptați la consultația ftiziopneumologului din centrul consultativ specializat republican. • Evaluarea criteriilor de spitalizare (casetele 36,37,38).
<p>2.3 Decizia asupra tacticii de tratament: staționar versus ambulatoriu la pacienții cu diagnosticul de PII stabilit C.2.3.6</p>	<p>Determinarea necesității de spitalizare.</p>	<p>Tratamentul în condiții de ambulatoriu</p> <ul style="list-style-type: none"> • indicat pacienților cu PII (FPI, NSIP, DIP, RB-ILD, COP, LIP) evoluție stabilă <p>Criterii de spitalizare:</p> <ul style="list-style-type: none"> • Exacerbarea FPI • AIP • Apariția complicațiilor. • Boli concomitente severe/avansate. (casete 36-37).
<p>3. Tratamentul la domiciliu va fi efectuat sub supravegherea medicului de familie și a ftiziopneumologului C.2.3.7.</p>		

3.1. Tratamentul nefarmacologic	Se recomandă evitarea stresului, efortului fizic, fumatului, includerea în programele de reabilitare pulmonară, oxigenoterapie de lungă durată la domiciliu la necesitate.	<ul style="list-style-type: none"> • Acordarea de asistență educațională bolnavului și familiei acestuia (anexa 5). • Identificarea și reducerea factorilor de risc (casetă 1) • Aprecierea necesității oxigenoterapiei de lungă durată la domiciliu • Includerea în programele de reabilitare pulmonară.
3.2. Tratamentul medicamentos Se va administra conform schemelor recomandate în fiecare variantă de PII (casetele 39-45, tabelul 3, anexa 3).		
4. Supravegherea C.2.3.8.		
	Supravegherea pacienților se va efectua în comun cu medicul specialist ftiziopneumolog și medicul de familie.	Obligatoriu: <ul style="list-style-type: none"> • Se va elabora un plan individual de supraveghere, în funcție de varianta de PII (casetele 46-51).
B.3 Nivel consultativ specializat republican (ftiziopneumolog)		
1. Diagnosticul		
<u>Confirmarea</u> diagnosticului PII C.2.3.1 - C.2.3.5 Algoritm C.1.1.	Diagnosticul de PII va fi stabilit doar în consiliu cu discuții interdisciplinare (clinician, imagist, morfopatolog) în clinicile cu experiență în diagnosticul pneumopatiilor interstițiale difuze în baza datelor anamnestice, rezultatelor examenului clinic, ale investigațiilor instrumentale și de laborator.	Obligatoriu: <ul style="list-style-type: none"> • Anamneza (casetele 8, 9). • Examenul fizic (casetă 10-16). • Investigațiile paraclinice obligatorii și recomandate (la necesitate) (casetele 17-33). • Diagnosticul diferențial (casetă 34). • Evaluarea interdisciplinară/multidisciplinară (ftiziopneumolog, radiolog, morfopatolog) (casetă 6)
2.Tratamentul C.2.3.7.		
2.1. Tratamentul nefarmacologic	Se recomandă evitarea stresului, efortului fizic, fumatului, includerea în programele de reabilitare pulmonară, oxigenoterapie de lungă durată la domiciliu la necesitate.	<ul style="list-style-type: none"> • Acordarea de asistență educațională bolnavului și familiei acestuia (anexa 5). • Identificarea și reducerea factorilor de risc (casetă 8) • Aprecierea necesității oxigenoterapiei la domiciliu • Includerea în programele de reabilitare pulmonară.
2.1. Tratamentul farmacologic	Se va administra conform schemelor recomandate în fiecare variantă de PII.	<ul style="list-style-type: none"> • Se va elabora un plan de tratament conform schemelor recomandate în fiecare variantă de PII (casetele 39-45, tabelul 3, anexa 3).
3. Supravegherea C.2.3.8.		

	<p>PII sunt incluse în grupul patologiilor pulmonare rare, ceea ce dictează includerea pacienților primari diagnosticați în registrul național la nivelul centrului consultativ specializat republican și monitorizarea acestor pacienți la anumite intervale de timp prin examen clinic și paraclinic.</p>	<ul style="list-style-type: none"> • Pacienții primar diagnosticați cu PII vor fi incluși în registrul național la nivelul centrului consultativ specializat republican. • Se va stabili data următoarei consultații la ftiziopneumolog nivel consultativ specializat republican. (casetele 46-51).
--	---	---

B.4. Nivel de staționar specializat (secții ftiziopneumologie, pneumologie)

Prezentare generală	Repere	Modalități și condiții de realizare
1. Spitalizarea		
	<ul style="list-style-type: none"> • Confirmarea diagnosticului de PII • Stabilizarea stării pacienților și reevaluarea schemei de tratament 	<p>Criteriile de spitalizare în secțiile de profil terapeutic general, pneumologie (niveluri raional, municipal):</p> <ul style="list-style-type: none"> • Exacerbarea FPI • AIP • Complicații ale PII <p>Secțiile Pneumologie, Ftiziopneumologie (nivel republican)</p> <ul style="list-style-type: none"> • Cazurile în care nu este posibilă stabilirea diagnosticului și/sau necesită investigații invazive, consultația specialiștilor cu experiență în diagnosticul pneumopatiilor interstițiale difuze accesibile doar la acest nivel. (casetele 36-37)
2. Diagnosticul		
<i>Algoritm C.1.1</i>		
<p>2.1. <u>Confirmarea</u> diagnosticului de PII <i>C.2.3.1-C.2.3.5.</i></p>	<ul style="list-style-type: none"> • Diagnosticul de PII va fi stabilit doar în consiliu prin discuții interdisciplinare (clinician, imagist, morfopatolog) în clinicile cu experiență în diagnosticul pneumopatiilor interstițiale difuze în baza datelor anamnestice, rezultatelor examenului clinic, ale investigațiilor instrumentale și de laborator. 	<p>Obligatoriu:</p> <ul style="list-style-type: none"> • Anamneza (casetele 8,9). • Examenul fizic (casete 10-16). • Examenul paraclinic (casetele 17-33). • Diagnosticul diferențial (casete 34). • Evaluarea interdisciplinară/multidisciplinară (ftiziopneumolog, radiolog, chirurg toracic, morfopatolog) (casete 6)
3. Tratamentul C.2.3.7		
<p>3.1. <i>Tratamentul nefarmacologic</i></p>	<p>Se recomandă oxigenoterapie.</p>	<ul style="list-style-type: none"> • Aprecierea necesității oxigenoterapiei de lungă durată. • Includerea în programele de reabilitare pulmonară.
<p>3.2. <i>Tratamentul farmacologic</i></p>	<p>Se va administra conform schemelor recomandate în fiecare variantă de PII</p>	<ul style="list-style-type: none"> • Se va elabora un plan de tratament conform schemelor recomandate în fiecare variantă de PII (casetele 39-45, tabelul 3, anexa 3).

4. Externarea

- Externarea însoțită de îndreptare pentru tratament și supraveghere continuă, nivel primar.
- Pacienții cu PII primar diagnosticați vor fi îndreptați la ftiziopneumolog nivel consultativ specializat republican pentru a fi incluși în registrul național și elaborarea planului de supraveghere la acest nivel.

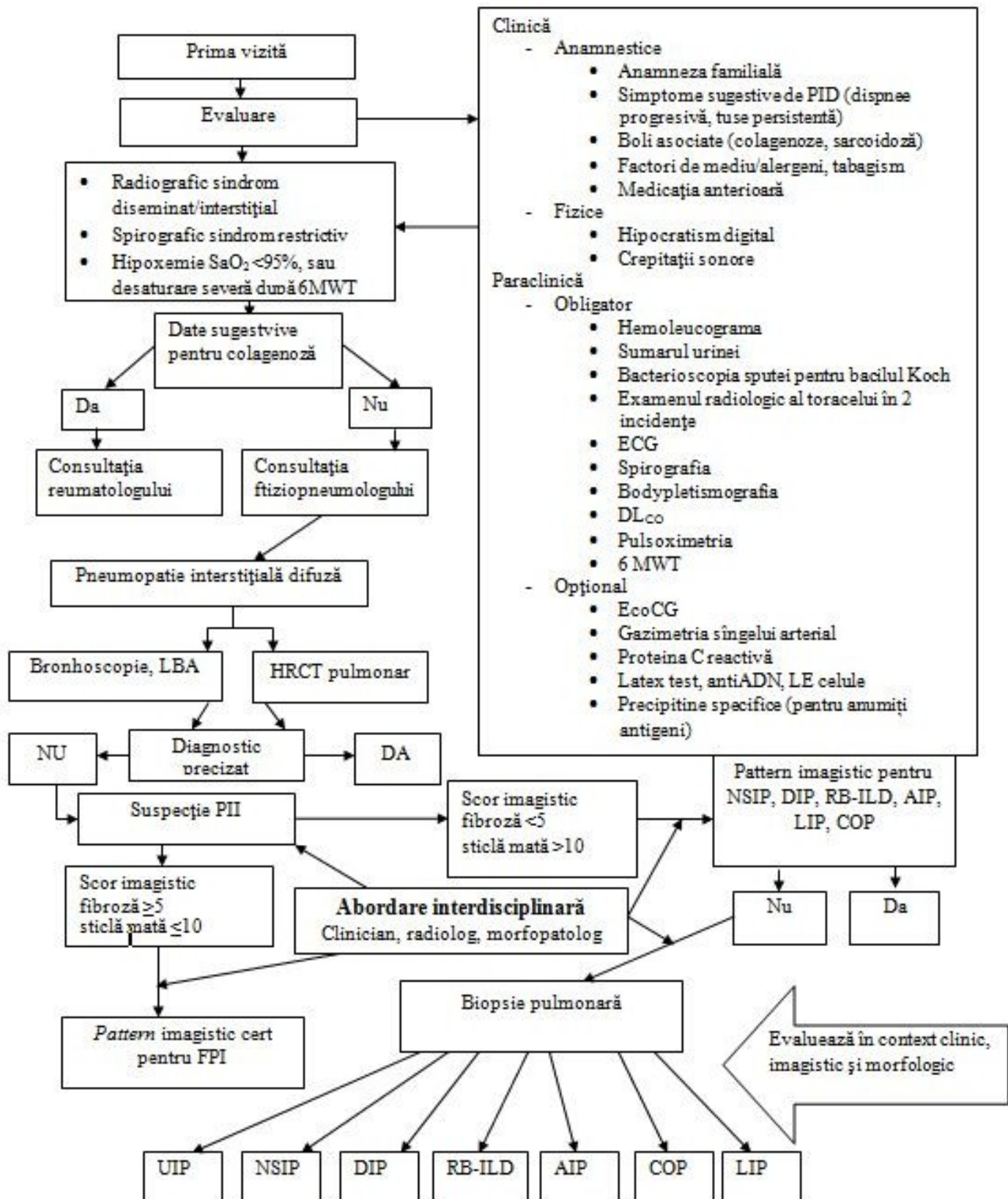
Obligatoriu:

Extrasul va conține:

- Diagnosticul complet.
- Rezultatele investigațiilor și ale tratamentului efectuat.
- Recomandări explicite pentru pacient.
- Recomandări pentru medicul de familie și ftiziopneumolog.

C. 1. ALGORITMI DE CONDUITĂ

C 1.1. Algoritm diagnostic al pneumonitelor interstițiale idiopatice



C.2.1 Clasificarea pneumonitelor interstițiale idiopatice

Caseta 1. Clasificarea pneumonitelor interstițiale idiopatice:

- Fibroza pulmonară idiopatică
- Pneumonita interstițială acută (sindrom Hamman-Rich)
- Pneumonita interstițială descuamativă
- Pneumonita interstițială nespecifică
- Pneumonita interstițială limfocitară
- Pneumonita interstițială asociată bronșiolitei respiratorii
- Pneumonita organizantă criptogenică

Caseta 2. Clasificarea PII în funcție de evoluție

- PII cu evoluție cronică (FPI, NSIP fibrotică)
- PII cu evoluție subacută (NSIP celulară, COP, DIP, RB-ILD, LIP)
- PII cu evoluție acută (AIP)

Caseta 3. Clasificarea pneumonitei interstițiale nespecifice

- NSIP celulară
- NSIP fibrotică
- NSIP mixtă

C.2.2 Screening-ul PII

Caseta 4. Obiectivele screening-ului pneumonitelor interstițiale idiopatice:

- Bolnavii cu PII nu prezintă simptome respiratorii specifice, astfel deseori sunt eronat diagnosticați cu alte patologii pulmonare mai frecvent întâlnite cum ar fi BPCO, astmul bronșic, pneumonia.
- Depistarea precoce este menită să asigure stoparea evoluției și a dezvoltării leziunilor pulmonare ireversibile datorate fibrozei.
- Diagnosticarea timpurie vor permite majorarea calității vieții și reducerea riscului de invalidizare.

Caseta 5. Screening-ul pneumonitelor interstițiale idiopatice:

Screening-ul primar prevede depistarea pacienților cu PII prin efectuarea radiografiei toracice și a testelor funcționale respiratorii.

În grupul țintă pentru screening-ul radiologic și funcțional se califică persoanele cu:

- ✓ dispnee progresivă cu sau fără tuse persistentă mai mult de 3 săptămâni
- ✓ pneumonii repetate bilaterale
- ✓ simptome respiratorii ce nu se ameliorează după tratamentul indicat conform patologiei pulmonare diagnosticate anterior
- ✓ simptome respiratorii în cadrul unei patologii de sistem .

C.2.3. Conduita pacientului cu PII

Caseta 6. Obiectivele procedurilor de diagnostic în PII:

- Abordarea complexă cu discuții interdisciplinare (DID) între pneumologi, radiologi și anatomopatologi experimentați în diagnosticul PID vor crește și mai mult probabilitatea unui diagnostic corect.
- Atunci când DID nu sunt accesibile sau fezabile în clinicile locale, vor fi încurajate DID în centre republicane cunoscute pentru experiența în evaluarea și managementul PID, cu scopul de a stabili

diagnostice corecte, mai ales atunci când combinațiile de *pattern*-uri HRCT și bioptice sunt diferite de cele clar de UIP.

- Excluderea cauzelor cunoscute de PID se bazează pe un istoric minuțios și examen clinic, menite să excludă expunerile domiciliare sau profesionale, colagenozele și vasculitele (inclusiv prin serologie) și toxicitatea medicamentoasă.
- Confirmarea sindromului interstițial/diseminat la radiografia toracelui.
- Evaluarea la HRCT pulmonară a *pattern*-ului imagistic (UIP, COP, NSIP, RB-ILD, DIP, LIP, AIP), a extinderii leziunilor pulmonare.
- A estima necesitatea biopsiei pulmonare pentru confirmarea diagnosticului.
- A aprecia dacă boala este stabilă sau cu posibilitate de progresare.
- A estima beneficiile versus riscurile în urma administrării tratamentului steroidian.

Caseta 7. Procedurile de diagnostic în PII:

- Anamneza
- Examenul clinic
- Investigațiile de laborator
- Pulsoximetria
- 6MWT
- Examenul radiologic al cutiei toracice și analiza arhivei radiologice
- Spirografia
- Bodypletismografia
- DLCO
- ECG
- HRCT pulmonară
- Bronhoscopia cu LBA și biopsie transbronșică
- Biopsia pulmonară

C.2.3.1. Anamneza

Caseta 8. Factori de risc potențiali

- tabagismul;
- factorii ocupaționali (fermierii, coaforii, lucrătorii la carierele de piatră, cei din industria avicolă, legumicultorii, metalurgii *etc.*);
- poluanții atmosferici;
- refluxul gastroesofagian cu aspirație cronică;
- unele medicamente (www.pneumotox.com);
- virusii (proteinele virale și/sau anticorpii antivirali): Epstein-Barr, gripal A, paragripal 1 și 3, hepatitei C, HIV-1.

Caseta 9. Repere anamnestice

- Evoluția naturală/cronologică a bolii până la actuala adresare
 - ✓ acută <3 săptămâni
 - ✓ subacută (săptămâni sau luni)
 - ✓ cronică (luni, ani).
- Elucidarea potențialilor factori de risc (caseta 8) sau agențietologici.
- Antecedentele heredocolaterale (fibroza pulmonară familială).
- Severitatea simptomelor și evoluția acestora în timp:
 - ✓ este important a aprecia impactul dispneei asupra activității fizice (gradarea dispneei prin anamnezic de rutină, chestionare speciale sau teste de efort) pentru evaluarea severității bolii și evoluției sub tratament (anexa 1).
- Evaluarea arhivei radiologice și a medicației administrate anterior.

C.2.3.2. *Tabloul clinic*

Caseta 10. Tabloul clinic în fibroza pulmonară idiopatică (FPI)

- Fibroza pulmonară idiopatică, de regulă, debutează insidios la vârsta de 50-70 ani, cu o ușoară prevalență la bărbați.
- Pacienții cu vârsta sub 50 ani sunt rar întâlniți și, de obicei, au o anamneză familială de pneumopatie interstițială difuză.
- Cel mai pronunțat și invalidizant simptom este dispneea progresivă, însoțită de tuse seacă (sau cu spută în cantități mici), deseori paroxistică și refractară la medicația antitusivă.
- Dispneea este cu o durată de cel puțin 6 luni (durata medie 24 luni) până la stabilirea diagnosticului, pacienții fiind frecvent diagnosticați și tratați cu altă boală (bronșită cronică, astm bronșic, insuficiență cardiacă, pneumonie).
- **Inspecția:**
 - ✓ hipocratismul digital, deși este un semn sugestiv pentru FPI și prezent în 25-50% cazuri, totuși nu este foarte specific: poate fi observat în pneumofibroza din cadrul altor boli (pneumonita prin hipersensibilitate, azbestoza, artrita reumatoidă etc.);
 - ✓ tahipnee
- **Auscultativ:**
 - ✓ murmur vezicular diminuat sau respirație aspră
 - ✓ crepitația, inițial depistată la baze, ulterior se auscultă pe toată aria pulmonară ("plămân de celofan").
- Odată cu progresarea maladiei și dezvoltarea hipertensiunii pulmonare secundare poate apărea accentul zgomotului II în focarul pulmonarei.
- Manifestările de insuficiență cardiacă dreaptă apar în stadiile tardive.

Caseta 11. Tabloul clinic în pneumonita organizantă criptogenică (COP)

- Aproximativ 50% dintre pacienți se prezintă inițial cu semne de gripă, urmate de o perioadă scurtă de câteva luni, caracterizată prin tuse persistentă neproductivă, dispnee de efort, subfebrilitate, anorexie și scădere ponderală.
- Simptome mai rare sunt junghiul toracic și hemoptizia.
- În pneumonita organizantă idiopatică, tusea și dispneea de obicei sunt moderat exprimate.
- Au fost raportate puține cazuri cu hemoptizie și detresă respiratorie.
- Examenul fizic al cutiei toracice relevă sindromul de condensare pulmonară (crepitații fine prezente la majoritatea pacienților).
- Hipocratismul digital nu este caracteristic.

Caseta 12. Tabloul clinic în pneumonita interstițială acută (AIP)

- Apare la persoane de diverse vârste (în medie 50 ani), fără prevalențe de gender.
- Nu este asociată cu tabagismul.
- Pacienții deseori prezintă un prodrom asemănător cu o infecție virală a căilor respiratorii superioare, cu mialgii, artralгии, febră, frisoane, stare de rău general.
- Dispneea severă de efort se instalează în câteva zile și la prima adresare la medic (timpul de la apariție a simptomelor până la adresare este până la 3 săptămâni).
- Este asociată cu semne de consolidare pulmonară extinsă.

Caseta 13. Tabloul clinic în pneumonita interstițială asociată bronșiolitei respiratorii (RB-ILD)

- Are trăsături clinico-morfopatologice similare cu pneumonita interstițială descuamativă.
- Mai frecventă la bărbați (2:1), fumători, în decadele 4-5 cu peste 30 pachet-an (pot fi afectați și tinerii, de regulă, cu un anamnezic de tabagism sever - cel puțin 30 pachet-an).
- Majoritatea pacienților au un tablou clinic modest (doar DL_{CO} redus ușor sau moderat la testarea funcțională respiratorie).
- Rareori boala este simptomatică - dispnee treptat progresivă, tuse, dereglarea testelor funcționale pulmonare și modificări radiologice.
- Hipocratismul digital de regulă este absent.
- Majoritatea manifestărilor clinice se ameliorează după stoparea fumatului.

Caseta 14. Tabloul clinic în pneumonita interstițială descuamativă (DIP)

- Afectează preponderent fumătorii în a patra sau a cincea decadă a vieții, mai frecvent bărbații (raportul B:F de 2:1).
- Majoritatea pacienților prezintă debut lent (luni sau săptămâni) cu dispnee și tuse, care pot progresa până la insuficiență respiratorie.
- Hipocratismul digital se dezvoltă în aproximativ 50% cazuri.
- Manifestările clinice se pot ameliora sub corticoterapie și/sau la stoparea fumatului.
- Datorită similitudinilor histologice și asocierii frecvente cu tabagismul unii autori consideră DIP finalul RB-ILD.

Caseta 15. Tabloul clinic în pneumonita interstițială nespecifică (NSIP)

- Durata medie a manifestărilor până la prezentare este cuprinsă între 18-30 luni.
- Tabloul clinic al NSIP este slab definit, din cauza grupului de bolnavi foarte heterogen.
- Diferențierea NSIP de alte PII doar în baza datelor clinice este imposibilă.
- Vârsta medie a pacienților este cuprinsă între 40 și 50 ani (poate fi diferită de la caz la caz, dacă pentru FPI nu este caracteristică dezvoltarea la copii, pentru NSIP acest lucru este posibil).
- Printre cazurile de pneumonită interstițială nespecifică din cadrul bolilor țesutului conjunctiv predomină femeile, iar de NSIP idiopatic sunt afectați în egală măsură femeile și bărbații.
- Nu este stabilită legătura cu fumatul.
- Debutul mai des este insidios, dar este posibil și un tablou subacut.
- Dispneea, tusea și fatigabilitatea sunt simptomele de bază; jumătate dintre bolnavi prezintă o pierdere ponderală (în medie 6 kg).
- Un număr important de cazuri prezintă erupții cutanate.
- Febra este semnalată foarte rar.
- Hipocratismul digital - în 10-35% cazuri.
- Crepitația decelată inițial doar bazal, ulterior poate deveni răspândită.

Caseta 16. Tabloul clinic în pneumonita interstițială limfocitară (LIP)

- Prezentarea clinică rămâne rău definită.
- Se întâlnește mai des la femei.
- Deși poate debuta la orice vârstă, mai frecvent este diagnosticată în decada a 5-a.
- Mai puțin de 5% dintre pacienți sunt asimptomatici.
- Cele mai frecvente simptome în LIP sunt tusea (70% cazuri) și dispneea (60% cazuri) lent progresivă (luni-ani, până la 2 ani anterior diagnosticării)
- Mai pot fi prezente pierderea ponderală (15%), febra (10%), durerile pleurale (5%), fatigabilitatea, artralgiile.
- Crepitația poate fi observată în stadiile avansate.
- Limfadenopatia este mai frecventă în cazurile asociate cu sindromul Sjögren, în care se pot observa și alte manifestări ale bolii de bază: hepatosplenomegalia, mărirea glandelor salivare, artrite.

C.2.3.3. Investigațiile paraclinice în PII

Caseta 17. Investigațiile paraclinice

Investigațiile obligatorii:

- Examenul radiologic al cutiei toracice în 2 incidente.
- Pulsoximetria.
- Teste funcționale respiratorii: spirometrie, bodypletismografie, DLCO, 6MWT
- Laborator: hemoleucograma, sumarul urinei, proteina C reactivă, ureea, creatinina.
- Electrocardiograma.
- Analiza generală a sputei.
- Analiza sputei la BAAR.
- HRCT pulmonară.
- Bronhoscopia cu LBA și biopsie transbronșică. Examinarea LBA atât pentru profilul celular dominant cât și pentru examenul bacteriologic.

Investigații recomandate:

- Gazometria sângelui arterial.
- EcoCG.
- Biopsia pulmonară chirurgicală.
- Laborator: LDH, calciul seric/urină 24 ore, ALT, AST, fosfataza alcalină.
- Analizele serologice pentru depistarea bolilor autoimune: anticorpii antinucleari (ANA), factorul reumatoid (FR) și anti-peptidele citrinate ciclic (anti-CCP); anti-scleroderma (anti-SCL-70) precum și LE celule, anti-ADN.
- Precipitinele specifice (pentru anumiți antigeni în funcție de expunerile evidențiate prin anamneză: ex.: IgG Anti-*Aspergillus fumigatus* în caz de expunere la mușcăi).

Radiografia toracică

- ✓ Radiografia toracică adesea este modificată, dar luată separat, de cele mai multe ori nu este diagnostică în PID.
- ✓ Se va analiza arhiva radiografică personală pentru a aprecia tempoul progresării leziunilor.
- ✓ Până la 20% dintre bolnavii cu afecțiune clinic importantă, la prezentare au radiografia normală.
- ✓ Supraaprecierea radiografiei nemodificate poate conduce la progresarea bolii până la un stadiu ireversibil. De aceea, toți pacienții simptomatici cu radiografia nemodificată necesită un examen paraclinic complet.
- ✓ Modificările radiografiei toracelui, de obicei, se încadrează în sindromul interstițial, în sindromul umplerii alveolare sau prezintă trăsături ale ambelor (modificări mixte).
- ✓ Sindromul interstițial se prezintă prin opacități nodulare, reticulonodulare, imagine "în sticlă mată" sau aspect de "fagure de miere". Deseori se observă o îmbinare a opacităților alveolare cu opacități interstițiale.

- **Tomografia computerizată cu cupe fine (HRCT)** are sensibilitatea și specificitatea cea mai mare dintre metodele imagistice în evaluarea pacienților cu PID și este indicată ca parte componentă a evaluării inițiale.

Depistarea anumitor tipuri de modificări (spre exemplu, opacități tip "sticlă mată" sau aspect de "fagure de miere") coroborată cu distribuția lor (bazal, cortical, posterior etc.) poate delimita un grup mic de leziuni sau chiar defini leziuni specifice. Pentru aprecierea caracterului leziunilor interstițiale se acceptă secțiuni de cel mult 1,3mm grosime.

- **Electrocardiografia** - este, de regulă, nemodificată în absența hipertensiunii pulmonare și a comorbidităților cardiace importante.
- **Ecocardiografia.** Hipertensiunea pulmonară poate complica PID avansate și se asociază cu o scădere a speranței de viață.
- **Testele funcționale respiratorii** la momentul prezentării sunt modificate în majoritatea cazurilor. Se recomandă în fiecare caz spirometria (inclusiv proba cu bronhodilatator), determinarea capacității de difuziune a gazelor (DLCO) și o estimare a oxigenării sângelui (de exemplu, puls-oximetrie în repaos și la testul de efort). Modificarea doar a DLCO, cât și diminuarea saturației la efort, pot fi primii indicii ai leziunii.

Cel mai des se atestă modificările de tip restrictiv cu reducerea capacității pulmonare totale (CPT), a capacității reziduale funcționale (CRF) și scăderea volumului rezidual (VR). La fel scad și volumul expirator maxim în prima secundă (VEMS) și capacitatea vitală forțată (CVF), proporțional cu scăderea volumelor pulmonare, însă raportul lor (VEMS/CVF - indicele Tiffeneau) este, de regulă, normal sau chiar crescut. Cu avansarea bolii, complianța pulmonară scade și volumele pulmonare se reduc progresiv. Scăderea DLCO este determinată, în parte, de îngroșarea membranei alveolocapilare, însă într-o măsură mai mare de modificarea raportului ventilație/perfuzie alveolară.

- **Testul de mers de 6 minute** - pacienții sunt instruiți să meargă pe o suprafață plană, într-un mod confortabil pentru ei timp de 6 minute, fiind apreciate SaO₂, pulsul, TA, gradul dispneei cuantificat după Borg până la test și imediat după finisarea testului, precum și distanța parcursă. Testul este stopat dacă pacienții prezintă semne de fatigabilitate pronunțată și/sau insistă la stoparea testului din cauza agravării dispneei. Rezultatele testului se apreciază în baza distanței parcurse, timpului și SaO₂ ce au fost înregistrate la sfârșitul testului.

Distanța prezisă este determinată după formula:

$$6MWD \text{ prezisă} = 218 + (5,14 \times \text{înălțimea (cm)} - 5,32 \times \text{vârsta (ani)}) - (1,8 \times \text{înălțimea (cm)}) + (51,31 \times \text{gender}), \text{ unde gender: 1- pentru bărbați și 0 - pentru femei.}$$

- **Gazometria sângelui** arterial arată valori normale sau atestă hipoxemia (secundar modificării raportului ventilație/perfuzie alveolară) și alcaloza respiratorie.
- **Hemoleucograma**, de regulă, este normală. Prezența neutrofiliei poate semnala infecțiile concomitente.
- **Bronhoscopia** - se efectuează pentru inspectarea căilor aeriene, prelevarea lichidului de LBA și prelevarea de țesut prin biopsie endobronșică sau transbronșică. Lavajul bronhoalveolar nu extinde cu mult bronhoscopia de rutină. Este necesară examinarea LBA atât pentru identificarea profilul celular dominant cât și pentru examenul bacteriologic.
- Semnificația **biopsiei pulmonare transbronșice** este mai mare pentru diagnosticul diferențial, permițând excluderea sarcoidozei, unor infecții, neoplazii (limfangitei carcinomatoase), proteinozei alveolare - afecțiuni, ce se pot depista prin această metodă.
- **Lavajul bronhoalveolar (LBA)** poate furniza informații importante pentru diagnostic în special în infecții sau malignități. Pentru PII are rol orientativ prin prisma tabloului celular dominant și este util în diagnostic diferențial. De ex.: un lavaj cu cca 35% limfocite va orienta în direcția unei sarcoidoze sau unei pneumonite de hiperesensibilitate; cca 25% eozinofile – pneumonita eozinofilică, etc. Totuși, LBA trebuie interpretat în contextul clinic.

- **Biopsia pulmonară** nu este strict necesară pentru toate cazurile suspecte de PID.

Indicații pentru biopsie sunt:

- stabilirea diagnosticului specific, în special, la pacienții cu semne/simptome atipice sau progresive (vârsta sub 50 ani, febră, scădere ponderală, hemoptizie, manifestări de vasculită), tablou radiologic normal sau atipic, manifestări extrapulmonare inexplicabile, hipertensiune pulmonară sau cardiomegalie inexplicabile, deteriorare clinică rapidă, modificări recente și severe la radiografie;
- evaluarea activității bolii;
- excluderea neoplaziilor și proceselor infecțioase, care mimează uneori PID;
- identificarea unor boli curabile;
- stabilirea diagnosticului definitiv și evaluarea prognosticului înainte începerii unor tratamente cu efecte adverse importante.

Contraindicații relative sunt:

- boli cardiovasculare avansate;
- manifestări radiologice de afecțiune pulmonară difuză avansată, de exemplu, "fagurele de miere";
- insuficiența respiratorie severă sau alte situații cu risc operator major (în special la vârstnici);
- probabilitatea înaltă a imposibilității obținerii speciemenelor multiple și de dimensiuni satisfăcătoare din mai mulți lobi (de regulă doi).

Caseta 18. Particularitățile examenului imagistic în diagnosticul PII

- Radiografia toracelui are o sensibilitate joasă și furnizează date nespecifice pentru diagnosticul PII.
- Evaluarea imagistică prin HRCT reduce mult lista de diagnostic diferențial, iar în unele cazuri permite evitarea examenului histologic.
- *Pattern*-ul imagistic este caracterizat de tipul opacităților (alveolare, reticulare, reticulo-nodulare), distribuție, leziunile radiologice asociate.
- Evaluarea scorurilor imagistice (anexa 2) este utilă în diagnosticul diferențial și în aprecierea necesității BPC.

Caseta 19. Leziunile patologice detectate la HRCT ce indică prezența PII

Leziunile imagistice pot fi grupate în:

1. focare cu sporirea densității țesutului pulmonar
 - opacități liniare
 - opacități reticulare
 - opacități "în sticlă mată"
 - consolidări
 - noduli centrolobulari
 - distorsionare a arhitectonicii pulmonare
2. focare de reducere circumscrisă a densității normale
 - transparențele chistice sau "fagure de miere"
 - modificări de "capturare a aerului" - air trapping
 - bronșiectazii de tracțiune
 - emfizem pulmonar

Toate aceste leziuni pot fi determinate în fiecare din tipurile de pneumonite interstițiale idiopatice, dar unele din ele tind să predomine într-o anumită formă.

Caseta 20. Trăsăturile imagistice ale fibrozei pulmonare idiopatice

Radiografia toracelui

- Majoritatea pacienților prezintă radiografia toracelui modificată la momentul adresării.
- Leziunile cele mai frecvente sunt opacitățile liniare și reticulare periferice (cortical), care

frecvent se manifestă ca opacități difuze cu distribuție predominant bazală și posterioară (necesară radiografia de profil). Reticulația grosieră și modificările fibrochistice (*pattern* reticular grosier cu hipertransparențe de la 0,5 până la 1,0 cm în diametru – imaginea "în fagure de miere") mai exprimate subpleural și în zonele inferioare sunt leziuni imagistice ce apar tardiv și presupun un prognostic nefavorabil.

- Micșorarea volumului pulmonar este adeseori prezentă, cu excepția cazurilor de asociere a obstrucției pulmonare.
- Implicarea pleurală nu este caracteristică pentru FPI, iar când este prezentă sugerează un alt diagnostic: colagenoză (în special, artrita reumatoidă sau lupusul eritematos de sistem), boala mitrală, insuficiența cardiacă, azbestoza, infecția, carcinomatoza limfangitică, fibroelastoza pleuroparenchimotoasă.

HRCT pulmonară

FPI/UIP începe cu o fază inițială exsudativă, caracterizată prin opacități "în sticlă mată" (care însă pot fi datorate și fibrozei!). Implicarea parenchimului are distribuție periferică, în focare cu insule de plămân normal interpușe între zonele afectate, formând un aspect "vărgat". Deseori se atestă o adenopatie mediastinală, nelegată de infecții sau de malignități.

- În stadiile avansate apar îngroșarea neuniformă a septurilor interlobulare și intralobulare, *pattern*-ul liniar nonseptal, benzile intralobulare, benzile parenchimale (liniile groase parenchimale), "fagurele de miere" (*honeycombing*) cu bronșiectazii de tracțiune și distorsionare a arhitectonicii.
- Modificări reticulare predominant subpleural bazale, modificări fibrochistice ("fagure de miere") și bronșiectazii de tracțiune sunt foarte caracteristice (aproape patognomonice) și permit stabilirea diagnosticului cu un grad mare de certitudine.
- Odată cu extinderea cranială a leziunii, modificările fibrochistice rămân subpleural, dar capătă o localizare tot mai antero-laterală; astfel că în zonele superioare ele sunt situate mai mult anterior, spre deosebire de localizarea posterioară la bazele pulmonare.

Caseta 21. Trăsăturile imagistice ale pneumonitei organizante criptogenice

Radiografia toracelui

- Radiologic în pneumonita organizantă se descriu trei *pattern*-uri de bază: multiple opacități alveolare (COP tipică), opacitate solitară (COP focală) și opacități infiltrative (COP infiltrativă).
- Radiologic COP se prezintă prin arii de condensare pulmonară unilateral sau bilateral, având o distribuție subpleurală sau peribronhială

HRCT pulmonară

- La HRCT intensitatea opacităților variază de la opacitate "în sticlă mată" până la consolidări tipice, fiind detectate un număr mai mare de opacități (și mai extinse) față de radiografia toracelui.
- Trăsăturile imagistice ale COP adeseori sunt într-atât de tipice, încât permit stabilirea diagnosticului doar în baza tabloului imagistic.
- *Pattern*-ul focal nu este frecvent întâlnit și diagnosticul COP este stabilit în baza examenului histologic al nodulului sau masei excizate în suspjecția unui carcinom bronșic.

Pneumonita organizantă criptogenică infiltrativă

- Consolidarea spațiilor aeriene este decelată în peste 90% cazuri, deseori cu bronhogramă aerică. Opacitățile "în sticlă mată" sunt frecvente. Mai rar modificările HRCT sunt de tip opacități micronodulare sau prezintă îngroșări/dilatări ale pereților bronșici.
- Distribuția leziunilor este subpleurală ori peribronhială în peste 50% cazuri. Zonele inferioare sunt cel mai frecvent afectate.
- Mai pot fi decelate plăci pleurale, spiculi, îngroșări pleurale, benzi parenchimotoase.
- După tratamentul steroidian majoritatea modificărilor imagistice se ameliorează sau se rezolvă.

Caseta 22. Trăsăturile imagistice ale pneumonitei interstițiale nespecifice

Radiografia toracelui

- La majoritatea absolută a pacienților (peste 90% cazuri) cu NSIP radiografia toracelui apare modificată.
- Spectrul modificărilor este foarte vast: de la infiltrate predominant interstițiale, până la opacități mixte interstițiale și alveolare sau izolat alveolare, distribuția fiind predominant bazală și în câmpurile medii.
- Această varietate de modificări radiologice reflectă morfologia celor trei tipuri de pneumonită interstițială nespecifică: celular, fibrotic și mixt.

HRCT pulmonară

- La HRCT pot fi detectate leziuni mult mai extinse față de ceea ce se vede la radiografia toracelui. Opacitatea "în sticlă mată" este cea mai frecventă leziune în NSIP, iar la 1/3 pacienți este unica modificare, având o distribuție difuză, relativ simetrică sau maculoasă (în pete), uneori predominant subpleurală.
- Opacitățile liniare și reticulare sunt înregistrate la 1/2 cazuri și pot fi asociate cu bronșiectazii de tracțiune.
- Zonele de consolidare și "fagurele de miere" se observă foarte rar și sunt minim exprimate.
- În forma fibrotică de NSIP prezența opacităților liniare neregulate și a bronșiectaziilor de tracțiune cu o ușoară distorsionare a arhitectonicii pulmonare reflectă predominanța procesului de fibroză, ceea ce face dificilă diferențierea acestei forme de pneumonita interstițială comună (UIP) fără biopsie.
- Forma celulară de NSIP se manifestă prin opacități „în sticlă mată” și absența modificărilor caracteristice fibrozei.

Caseta 23. Trăsăturile imagistice ale pneumonitei interstițiale descuamative

Radiografia toracelui

- Examenul radiologic toracic pentru detectarea DIP este puțin sensibil, la 10-25% dintre pacienții cu biopsii "pozitive" aspectul radiologic este normal.
- Printre modificările radiologice pot fi opacitățile "în sticlă mată" (situat cu predilecție în zonele inferioare și, uneori, periferic), eventual însoțite de modificări nodulare. Opacitățile "în sticlă mată" pot avea o textură granulară sau nodulară.

HRCT pulmonară

- *Pattern*-ul HRCT în toate cazurile este de opacități "în sticlă mată" în focare (25%), localizate în zonele inferioare (70%), periferic (60%) și doar la circa 20% - uniform și difuz.
- Opacitățile neregulate liniare și reticulare sunt observate frecvent (60%), dar cu o răspândire limitată. "Fagurele" este observat în mai puțin de 1/3 cazuri, fiind periferic și limitat.
- Opacitățile liniare neregulate și „fagurele” corelează cu gradul de fibroză pulmonară.
- Uneori se pot observa chisturi cu pereții subțiri, de formă rotundă și cu diametrul până la 2 cm în absența distorsionării parenchimului (provenite din dilatarea ducturilor alveolare și bronșioloanelor).

Caseta 24. Trăsăturile imagistice ale pneumonitei interstițiale asociate bronșiolitei respiratorii

Radiografia toracelui

- Modificările radiologice nu sunt specifice și includ îngroșarea pereților bronhiilor centrale (76%) și periferice (67%), opacități "în sticlă mată" (60%).
- La circa 15-20% dintre pacienți radiografia toracelui rămâne nemodificată.

HRCT pulmonară

- HRCT evidențiază noduli centrolobulari prost delimitați (inflamația cronică și acumularea macrofagelor în bronșioloanele respiratorii), focare de opacități "în sticlă mată" (acumularea macrofagelor în spațiile alveolare și în ducturile alveolare), îngroșarea pereților căilor aeriene centrale și periferice.

- Emfizemul centrolobular în lobii superiori este caracteristic, însă nu este sever.
- Îngroșarea septurilor și "fagurele de miere" nu sunt caracteristice.
- *Pattern*-ul HRCT al DIP se deosebește de RB-ILD prin zone mai extinse și difuz răspândite de opacități "în sticlă mată" și prin lipsa nodulilor centrolobulari.

Caseta 25. Trăsăturile imagistice ale pneumonitei interstițiale acute

Radiografia toracelui

- Radiografia toracelui evidențiază opacități alveolare bilaterale cu bronhogramă aerică în aproape toate cazurile, cu distribuție maculoasă, respectând unghiurile costofrenice.
- Schimbările interstițiale de tipul liniilor septale și manșoanelor peribronhiale, de regulă, lipsesc.
- Odată cu progresarea bolii de la stadiul exsudativ spre cel de organizare, pulmonii tind să devină difuz consolidați, iar radiografia prezintă mai puține opacități de consolidare alveolară și apar opacitățile "în sticlă mată" și cele liniare neregulate.
- Colecțiile pleurale nu sunt tipice.

HRCT pulmonară

- HRCT evidențiază o combinație de opacități alveolare și opacități "în sticlă mată", dilatări bronșice, distorsiuni ale arhitectonicii.
- Există corelații strânse între cele trei stadii histologice ale AIP (exsudativă, proliferativă, fibrotică) și *pattern*-urile de la HRCT.
- Zone de opacități "în sticlă mată" se depistează în toate trei stadii ale bolii: exsudativ, proliferativ, fibrotic.
- Opacitățile „în sticlă mată” în stadiile inițiale sunt bilaterale, în focar, cu arii de lobuli neafecțați, fapt ce conferă un tablou "geografic" caracteristic [155].
- Ariile de consolidare (mai puțin caracteristice decât opacitățile "în sticlă mată") la un pacient cu AIP clasică sunt dispuse în zonele dependente - sugerează închiderea spațiilor alveolare din cauza greutatea țesutului pulmonar situat suprainiacent și presiunii hidrostatice.
- Opacitățile liniare intralobulare și "fagurele" subpleural sunt observate la un număr mic de pacienți.
- În stadiul mai tardiv, de organizare, AIP se asociază cu distorsionarea fasciculelor bronhovasculare și bronșiectazii de tracțiune. Zonele de consolidare tind să fie înlocuite de opacități "în sticlă mată".
- Examenul CT în dinamică la pacienții care au supraviețuit demonstrează substituirea infiltratelor prin opacități reticulare, indicând o fibroză reziduală.

Caseta 26. Trăsăturile imagistice ale pneumonitei interstițiale limfocitare

Radiografia toracelui

- Pe radiografia toracelui LIP prezintă modificări nespecifice.
- Predomină opacitățile reticulare bazal bilateral, dar a fost descris și un *pattern* nodular.
- Infiltrarea spațiilor alveolare conferă un *pattern* mixt cu opacități interstițiale și alveolare. Bronhograma aerică poate fi observată în leziunile extinse, de tipul masei pulmonare.
- Imaginea în "fagure de miere" apare în stadiile avansate.

HRCT pulmonară

- HRCT prezintă opacități "în sticlă mată" bilateral, de obicei difuz, opacități nodulare (corespunzător foliculilor peribronhiolari din cadrul forme histologice predominant cu foliculi) și, uneori, chisturi cu distribuție predominant perivasculară, și nu subpleurală cum este în cazul FPI.
- HRCT permite aprecierea extinderii leziunilor pulmonare, evidențiază structura hilului și implicarea pleurei în proces.
- Opacitățile "în sticlă mată", nodulii centrolobulari și îngroșarea interstițiului sunt depistate des.
- Prezența chisturilor pulmonare este frecventă la pacienții cu LIP și nu este caracteristică pentru

cei cu limfom.

- Îngroșările și colecțiile pleurale sunt rar întâlnite la pacienții cu LIP, iar prezența limfadenopatiei mediastinale și hilare este sugestivă pentru un proces malign.

Tabelul 1. Criterii HRCT pentru diagnosticarea pattern-ului de UIP [28]

Aspect tipic de “UIP”	“UIP probabil”	“Nedeterminat pentru UIP”	Diagnostic de alternativă
<ul style="list-style-type: none"> • localizarea predominant bazală, subpleurală • opacități reticulare • “fagure de miere” cu sau fără bronșiectazii de tracțiune • lipsa criteriilor incluse în “nedeterminat pentru UIP” 	<ul style="list-style-type: none"> • localizarea predominant bazală, subpleurală • opacități reticulare • lipsa criteriilor incluse în “nedeterminat pentru UIP” 	<ul style="list-style-type: none"> • localizare predominant în câmpurile pulmonare superioare sau medii • localizare predominant peribronhovasculară • opacități tip “sticlă mată” extinse (ocupă zone mai extinse comparativ cu opacitățile reticulare) • micronodulație difuză (bilateral predominant în lobii superiori) • chisturi pulmonare discrete (multiple, bilaterale, nelegate de zonele cu “fagure de miere”) • atenuare mozaică difuză/ <i>air-trapping</i> (bilateral, în 3 sau mai mulți lobi) • consolidări segmentare/lobare 	<p>Semne sugestive de alte diagnostice ce includ:</p> <ul style="list-style-type: none"> • Semne CT: <ul style="list-style-type: none"> - chisturi, - atenuare mozaică marcată - sticlă mată predominantă - micronodulație difuză - noduli centri-lobulari - noduli - consolidări • Distribuția dominantă: <ul style="list-style-type: none"> - Peribronhovasculară - Perilimfatică - Apicală și în câmpurile pulmonare medii • Altele: <ul style="list-style-type: none"> - Plăci subpleurale (posibil azbestoză) - Esofag dilatat (posibil o colagenoză) - Eroziuni claviculare distale (posibil AR) - Limfadenopatie extinsă (alte diagnostice) - Pleurezii, îngroșare pleurală (posibil colagenozele/toxicitatea medicamentelor)

Caseta 27. Biopsia pulmonară în diagnosticul PII

- Criteriile clinice, de laborator și radiografice pot înlătura necesitatea biopsiei pulmonare chirurgicale.
- Dintre multiplele proceduri diagnostice invazive, utilizate în diagnosticul PII (LBA, biopsia pulmonară transbronșică, biopsia pulmonară prin criobiopsie, biopsia pulmonară deschisă și biopsia prin VATS), doar ultimele 3 permit prelevarea unui volum adecvat de țesut pulmonar pentru analiză histologică.
- Biopsia trebuie efectuată în stadiile precoce ale bolii nu doar din motivul reducerii factorilor de risc, dar și din faptul reducerii informativității rezultatului histologic în stadiile finale ale bolii.
- Bronhoscopia cu biopsie transbronșică comportă mai puține riscuri și este mai ușor de efectuat, dar rareori permite stabilirea diagnosticului de PII, deoarece piesa obținută este foarte mică cu trăsături morfologice insuficiente.
- Biopsia transbronșică este utilă în excluderea infecțiilor, neoplasmelor și în diagnosticul sarcoidozei - *nivel de evidență C, grad de recomandare clasa IIa.*
- Biopsia pulmonară este precedată de HRCT, ceea ce permite alegerea zonelor active ale procesului, evitând prelevarea țesutului cu fibroză pulmonară avansată.
- Biopsia pulmonară trebuie practică atunci când clinic se suspectă un alt proces, în special pneumonita prin hipersensibilizare (anamnestic de expunere la anumiți alergeni, simptome sistemice manifeste, limfocitoză în LBA) sau dacă datele CT sunt atipice pentru UIP.
- Pentru pacienții depistați cu PID de cauză aparent necunoscută, care sunt clinic suspectați de FPI și care au un *pattern* la HRCT de „UIP probabil”, „nedeterminat pentru UIP” sau „diagnostic de alternativă” este recomandată biopsia pulmonară – *nivel de evidență C, grad de recomandare clasa IIa.*
- La pacienții depistați cu PID de cauză aparent necunoscută, care sunt clinic suspectați de FPI și care au un *pattern* la HRCT de „UIP” NU este recomandată biopsia pulmonară - *nivel de evidență C, grad de recomandare clasa III.*

Tabelul 2. Criterii morfologice pentru diagnosticarea *pattern*-ului de UIP [28]

<p>Aspect de “UIP” (toate 4 criterii)</p>	<ul style="list-style-type: none"> • prezența fibrozei marcate/ distorsionarea arhitecturii pulmonare, ±“fagure de miere” • distribuție predominant subpleurală/paraseptală a fibrozei • distribuție focală a fibrozei la nivelul parenchimului pulmonar • prezența focarelor fibroblastice • lipsa criteriilor ce ar sugera un “diagnostic de alternativă”
<p>“UIP probabil”</p>	<ul style="list-style-type: none"> • Câteva dintre caracteristicile histologice de UIP, dar care nu sunt suficiente pentru a defini un UIP <p>ȘI</p> <ul style="list-style-type: none"> • lipsa criteriilor ce ar sugera un “diagnostic de alternativă” <p>SAU</p> <ul style="list-style-type: none"> • doar leziuni tip “fagure de miere”
<p>“Nedeterminat pentru UIP”</p>	<ul style="list-style-type: none"> • fibroză cu sau fără distorsionarea arhitecturii parenchimului pulmonar, cu semne ce ar sugera fie un <i>pattern</i> diferit de UIP, sau UIP secundar altor cauze*. • Câteva semne histologice caracteristice pentru „UIP tipic”, dar cu alte caracteristici, ce sugerează un diagnostic de alternativă**
<p>Diagnostic de alternativă</p>	<ul style="list-style-type: none"> • Semne histologice sugestive pentru alte PII (absența focarelor de fibroblaști, sau fibroză ușoară) în toate piesele bioptice • Semne histologice ce indică alte patologii (pneumonita de hipersensibilitate, histiocitoza cu celule Langerhans, sarcoidoza, limfangioleiomiomatoza)
<p>* - granuloame, membrane hialine (altele decât cele asociate cu exacerbarea FPI), leziuni centrate preponderent la nivelul căilor respiratorii, sectoare de inflamație interstițială fără fibroză asociată, pleurită fibrotizantă cronică marcată, pneumonită organizantă.</p> <p>** - infiltrație marcată cu celule inflamatorii în afara ariilor cu fagure, hiperplazie limfoidă proeminentă, inclusiv centre germinative secundare și distribuție bronhiolocentrică care ar putea include metaplazie peribronhiolară extinsă.</p>	

Caseta 28. Criteriile morfologice ale pneumonitei interstițiale descuamative

Semnele distinctive:

- acumularea uniformă în alveole a unui număr mare de macrofage alveolare pigmentate;
- caracterul difuz, uniform al leziunilor morfologice (absența aspectului pestriț);
- omogenitatea temporală a leziunilor morfologice;
- fibroza și îngroșarea moderată, uniformă a septurilor alveolare;
- proliferarea alveolocitelor de tip II;
- infiltrația limfoidă cu un număr neînsemnat de plasmocite a septurilor alveolare

Nu sunt caracteristice:

- fibroza severă a țesutului pulmonar;
- proliferarea țesutului muscular neted în pereții alveolelor;
- degenerarea "în fagure" a țesutului pulmonar;
- apariția focarelor fibroblastice și a pneumonitei organizante;
- aglomerări focale de eozinofile în infiltratul celular intraseptal.

Caseta 29. Criteriile morfologice ale pneumonitei interstițiale asociate bronșiolitei respiratorii

Semnele distinctive:

- caracterul maculos al leziunilor morfologice cu dispoziția caracteristică bronhiolocentrică;
- acumularea macrofagelor alveolare pigmentate în lumenul bronhiolelor respiratorii și al alveolelor adiacente peribronhiolare;
- absența unui proces inflamator interstițial sever;
- uniformitatea (omogenitatea) temporală a leziunilor morfologice.

Nu sunt caracteristice:

- fibroza interstițială masivă;
- focare fibroblastice;
- degenerarea "în fagure" a țesutului pulmonar;
- aglomerări difuze de macrofage alveolare.

Caseta 30. Criteriile morfologice ale pneumonitei organizante criptogenice

Semnele distinctive:

- organizarea depozitelor de fibrină în lumenul alveolelor (corpusculi Mason) și căilor aeriene mici
- distribuția maculoasă a leziunilor;
- caracterul temporal omogen al leziunilor
- păstrarea arhitectonicii pulmonare;
- inflamația interstițială cronică moderat exprimată.

Nu sunt caracteristice:

- prezența leucocitelor neutrofile în lumenul alveolelor;
- semne de bronșiolită acută;
- formarea granuloamelor;
- focare de necroză a țesutului pulmonar;
- membrane hialine sau depozite masive de fibrină în spațiile aeriene;
- infiltrația pronunțată cu eozinofile;
- inflamația și fibroza interstițială severă.

Caseta 31. Criteriile morfologice ale pneumonitei interstițiale nespecifice

Semnele distinctive:

- distribuția difuză alveolar-septală a leziunilor morfologice;
- omogenitatea temporală a leziunilor;
- păstrarea arhitectonicii țesutului pulmonar (absența degenerării fibrochistice)

Nu sunt caracteristice:

- fibroza interstițială difuză severă;
- membrane hialine;
- hiperplazia celulelor musculare netede;
- aglomerări de eozinofile în infiltratul inflamator;
- formarea granuloamelor.

În dependență de prevalența unui sau altui component morfologic se disting două forme de NSIP:

- ✓ forma celulară, în care predomină inflamația interstițială cu celularitate bogată, fibroza fiind slab pronunțată sau absentă;
- ✓ forma fibrotică, în care predomină procesele de fibroză septală, iar inflamația interstițială este minimă.

Caseta 32. Criteriile morfologice ale pneumonitei interstițiale acute

Semnele distinctive:

- extinderea difuză a leziunilor morfologice;
- omogenitatea temporală a leziunilor;
- prezența membranelor hialine în alveole;
- îngroșarea difuză omogenă a septurilor alveolare;
- proliferarea țesutului de granulație în alveole datorită organizării fibrinei intraalveolare (poate avea caracter difuz sau maculos).

Nu sunt caracteristice:

- formarea granuloamelor;
- focare de necroză a țesutului pulmonar;
- pneumonii exsudative;
- abcese pulmonare;
- prezența eozinofilelor și leucocitelor neutrofile în infiltratul celular.

Caseta 33. Criteriile morfologice ale pneumonitei interstițiale limfocitare

Semnele distinctive:

- infiltrația interstițială limfoidă pronunțată cu formarea frecventă a agregatelor limfoide
- foliculi limfoizi;
- distribuția predominant septală a infiltrației celulare;
- caracterul difuz al leziunilor;
- omogenitatea temporală a leziunilor;
- restructurarea morfologică și deformarea chistică a țesutului pulmonar.

C.2.3.4. Diagnosticul diferențial

Caseta 34. Pneumopatii interstițiale difuze însoțite de dispnee și/sau de sindrom interstițial/diseminat ce necesită a fi diferențiate de pneumonite interstițiale idiopatice

Afecțiuni pulmonare primare

- sarcoidoza
- histiocitoza X
- limfangioleiomiomatoza

Leziuni pulmonare din cadrul afecțiunilor reumatice

- artrita reumatoidă
- lupusul eritematos sistemic
- sclerodermia
- polimiozita/dermatomiozita
- sindromul Sjögren
- boala mixtă a țesutului conjunctiv
- spondilita anchilozantă

Legate de medicamente/tratamente

- antibiotice (nitrofurantoin, sulfasalazina, etambutol)
- antiinflamatoare (săruri de aur, penicilamina, AINS)
- medicamente cardiovasculare (amiodarona, tocainida)
- antineoplazice (bleomicina, mitomicina C, ciclofosamid, busulfan, clorambucil, melfalan, azatioprină, metotrexat, procarbazin, citozină arabinozid, etopozid etc.)
- suplimente dietetice (L-triptofan)
- bromcriptina
- oxigenul
- radioterapia

Din factori ai mediului/profesionali

Substanțe organice (pneumonite prin hipersensibilizare - peste 40 substanțe cunoscute, fungi)

- plămânu de fermier
- plămânu crescătorulu de păsări
- bagasoza

Substanțe neorganice

- azbestoza
- silicoza
- antracoza
- berilioza etc.

Gaze/fum/vapori

- oxizi de azot
- bioxid de sulf
- oxizii metalelor
- hidrocarburi

Tulburări de umplere alveolară

- hemoragie alveolară difuză
- sindromul Goodpasture
- hemosideroza pulmonară idiopatică
- proteinoza alveolară
- pneumonita eozinofilică cronică

Asociate de vasculite

- granulomatoza cu poliangeită
- sindromul Churg-Strauss
- vasculita de hipersensibilitate
- granulomatoza sarcoidă necrotizantă

Infecții

- virusuri (citomegalovirus)
- bacterii (*Bacillus subtilis*, *B. cereus*, *Pneumocystis jiroveci*)
- fungi (*Aspergillus*, *Criptomstroma corticale*, *Aureobasidium pullulans*, *Penicillium species*, *Macropolyspora faeni*, *Thermactinomyces vulgaris*, *T. sacchari*)

Boli genetice

- scleroza tuberoasă
- boala Gaucher
- boala Newmann-Pick
- sindromul Hermansky-Pudlak

Diverse

- edemul pulmonar cronic
- uremia cronică
- limfangita canceromatoasă
- amiloidoza
- aspirația cronică
- boala venoocluzivă

Droguri

- cocaina
- heroina
- metadona
- propoxifen

C.2.3.5. Stabilirea diagnosticului de pneumonită interstițială idiopatică

Caseta 35. Diagnosticul pneumonitelor interstițiale idiopatice este facilitat prin:

- excluderea cauzelor cunoscute de PID bazată pe un istoric amănunțit și examen clinic, menite să excludă expunerile domiciliare sau profesionale, colagenozele și vasculitele (inclusiv prin serologie) și toxicitatea medicamentoasă;
- evaluarea *pattern*-urilor imagistice apreciate la HRCT pulmonară în corelație cu *pattern*-urile morfologice atunci când este efectuată biopsia pulmonară (descrise pentru fiecare variantă de PII în C.2.3.3);
- abordarea complexă cu discuții interdisciplinare (DID) între pneumologi, radiologi și anatomopatologi experimentați în diagnosticul PID, actualmente considerată standardul de aur în diagnosticul PII.

C.2.3.6. Criteriile de spitalizare

Caseta 36. Criteriile de spitalizare a pacienților cu PII:

- Pacienții ce necesită investigații invazive pentru precizarea diagnosticului sau estimării eficacității tratamentului.
- Exacerbarea fibrozei pulmonare idiopatice (caseta 37).
- Apariția complicațiilor cu risc vital (IRA, TEAP, pneumotorace, SDRA, ICA, asocierea infecției, tromboză venoasă profundă).
- Comorbidități severe/avansate.
- Determinarea gradului de incapacitate de muncă.

Caseta 37. Exacerbarea fibrozei pulmonare idiopatice:

- Exacerbarea a FPI este definită ca o deteriorare rapidă a FPI pe parcursul evoluției sale ce nu poate fi atribuită infecției, embolismului pulmonar sau insuficienței cardiace; cu o rată înaltă a mortalității (60-70%) peste 3-6 luni.
- Exacerbarea FPI poate apărea oricând pe parcursul bolii, iar riscul dezvoltării sale nu pare a fi legat de nivelul deteriorării funcției pulmonare, vârstă sau anamnezicul de fumător
- Markerul morfologic al exacerbării FPI este leziunea alveolară difuză (DAD) suprapusă pe *pattern*-ul morfologic de UIP caracteristic pentru FPI
- Proteina C reactivă și LDH sunt considerați markeri de severitate ai leziunii.
- Exacerbarea FPI trebuie suspectată în cazurile când pe parcursul unei luni se atestă:
 - ✓ agravarea dispneei;
 - ✓ apariția opacităților "în sticlă mată" sau opacităților infiltrative bilateral pe radiogramă cu agravarea tabloului radiologic preexistent;
 - ✓ reducerea importantă a PaO₂.

Caseta 38. Factorii asociați cu un risc sporit de deces în fibroza pulmonară idiopatică

Factorii de bază

- Gradul de dispnee
- DLCO <40% din prezis
- Desaturarea ≤88% la 6MWT
- Extinderea "fagurelui de miere" la HRCT
- Hipertensiunea pulmonară

Factori adiționali

- Creșterea gradului de dispnee
- Descreșterea CVF ≥10% în valori absolute
- Descreșterea DLCO ≥15% în valori absolute
- Agravarea fibrozei la HRCT.

C.2.3.7. Tratamentul

Caseta 39. Principiile de tratament al fibrozei pulmonare idiopatice

- **Nu se cunoaște nici un tratament medicamentos dovedit a vindeca boala, medicamentele disponibile pot doar să încetinească progresia FPI.**
- Intervențiile terapeutice farmacologice și nefarmacologice (suplimentarea oxigenului, reabilitarea pulmonară) trebuie să se bazeze pe recomandări (tabelul 3).
- Tratamentul farmacologic va fi inițiat cât mai precoce posibil, la pacienții eligibili și în lipsa contraindicațiilor.

Regimul de dozare al Pirfenidonum*:

- La inițierea tratamentului, doza trebuie crescută treptat până la doza zilnică recomandată de nouă capsule pe zi (3 capsule în 3 prize) în decursul unei perioade de 14 zile, după cum urmează:
 - Zilele 1-7: o capsulă de trei ori pe zi (801 mg/zi)
 - Zilele 8-14: două capsule de trei ori pe zi (1602 mg/zi)
 - Începând cu ziua 15: trei capsule de trei ori pe zi (2403 mg/zi)
- Doza zilnică recomandată de Pirfenidonum* pentru tratamentul de întreținere este de trei capsule de 267 mg de 3 ori pe zi împreună cu alimente, în total 2403 mg/zi.
- Reacțiile adverse frecvente la Pirfenidonum* sunt fotosensibilitatea și reacțiile dispeptice, de aceea recomandată este evitarea expunerii la soare sau eventual utilizarea cremelor de protecție solară pe perioada tratamentului.
În cazul reacțiilor dispeptice doza de Pirfenidonum* poate fi redusă la 1-2 capsule (267 mg-534 mg) de două sau trei ori pe zi împreună cu alimente, cu reluarea creșterii dozei până la doza zilnică recomandată în funcție de tolerabilitate.

Regimul de dozare al Nintetanibum*

- Doza recomandată de nintedanib este de 150 mg de două ori pe zi, administrată la interval de aproximativ 12 ore. Doza zilnică de 100 mg de două ori pe zi este recomandată a fi utilizată numai la pacienții care nu tolerează doza zilnică de 150 mg de două ori pe zi.
- Reacțiile adverse frecvente la Nintetanibum* sunt în mare parte reacțiile dispeptice. Recomandat este micșorarea dozei la 100 mg de 2 ori pe zi cu hidratare optimă și corijare electrolică atunci când e cazul. În cazuri severe se va suspenda.

Remarcă

- Pacienții eligibili pentru inițierea tratamentului farmacologic sunt cei care au CVF $\geq 50\%$ din prezis și DLCO $\geq 30\%$ din prezis.
- Eficiența medicamentelor este similară, de aceea optarea în favoarea unui sau altui preparat farmacologic se va face în funcție de disponibilitatea acestora, de stilul de viață al pacientului (cu sau fără expuneri la soare) și de efectele adverse apărute.
- Tratamentul farmacologic ar trebui să fie limitat la pacienții care sunt dispuși să accepte efecte adverse posibile, chiar dacă beneficiul așteptat este relativ redus.
- Cu precauție se vor administra medicamentele menționate la pacienții ce administrează anticoagulante.
- Pacienții cu risc crescut de mortalitate ar trebui să fie în evidență pentru transplant pulmonar.
- Pacienților la care SaO₂ în repaus este $\leq 88\%$ le este recomandată terapia cu oxigen de lungă durată (cel puțin 15 ore în zi).
- Corticosteroizii pe termen scurt sunt tratamentul potrivit pentru exacerbările acute.
- Controlul simptomelor (îngrijirea paliativă) se concentrează pe reducerea simptomelor (tuse, dispnee) pentru a oferi confort pacienților și nu pentru a trata boala.
- Pacienții care administrează monoterapie cu Acetylcysteinum fără careva semne de toxicitate pot continua administrarea fiind informați în prealabil de recomandările ghidurilor - clasa de recomandare IIb, nivel de evidență C
- Luând în considerație faptul că nu se cunosc intervenții farmacologice eficiente până în prezent, pacienții trebuie informați despre studiile clinice disponibile, pentru posibilitatea înrolării lor în toate stadiile bolii.

Tabelul 3 Recomandări de tratament al fibrozei pulmonare idiopatice bazate pe dovezi [18]

DA puternic - clasa de recomandare I

Implicații pentru pacient: majoritatea pacienților vor dori să primească următoarele intervenții terapeutice și doar o mica proporție nu vor dori.

1. Oxigenoterapie de lungă durată la pacienții cu FPI cu semne tipice de hipoxemie de repaus, nivel de evidență C.
2. Transplant pulmonar la pacienții potriviți - nivel de evidență C.

DA condiționat – clasa de recomandare IIa

Implicații pentru pacient: majoritatea pacienților vor dori următoarele intervenții terapeutice, dar mulți nu le vor dori. Neutilizarea lor ar putea fi o opțiune rezonabilă la o minoritate.

1. Nintetanibum* - nivel de evidență B.
2. Pirfenidonum* - nivel de evidență B.
3. Corticosteroizi pentru exacerbările acute ale FPI. - nivel de evidență C
4. Tratamentul refluxului gastro-esofagian asimptomatic - nivel de evidență C.
5. Reabilitarea pulmonară - nivel de evidență C.

NU puternic - Clasa de recomandare III

Implicații pentru pacient: cei mai mulți pacienți nu vor dori următoarea intervenție și doar o mică proporție le-ar dori.

1. Tratamentul anticoagulant - nivel de evidență C.
2. Combinație de corticosteroizi + Azathioprinum + Acetylcysteinum- nivel de evidență C.
3. Antagoniști selectivi de endotelină (Ambrisentanum*) - nivel de evidență C.

NU condiționat – clasa de recomandare IIb

Implicații pentru pacient: majoritatea pacienților nu vor dori următoarea intervenție terapeutică, dar mulți o vor dori; următoarele intervenții nu trebuie folosite la majoritatea pacienților cu FPI, dar ar putea fi o opțiune rezonabilă pentru o minoritate.

1. Inhibitorii de fosfodiesterază (sildenafil) - nivel de evidență B
2. Antagoniștii duali ai receptorilor de endotelină (Macitentanum*, Bosentanum*) - nivel de evidență C.
3. Monoterapie cu acetilcisteină - nivel de evidență C.
4. Tratamentul hipertensiunii pulmonare secundare FPI – nivel de evidență C.
5. Ventilație mecanică la pacienții cu insuficiență respiratorie datorată FPI - nivel de evidență C.

“DA” este “pentru” folosirea unui anume tratament. “NU” este “împotriva” folosirii unui anume tratament.

* - medicamentele nu sunt înregistrate în Nomenclatorul de Stat al Medicamentelor.

Caseta 40. Principii de tratament ale pneumonitei interstițiale asociate bronșiolitei respiratorii

- RB-ILD are o evoluție favorabilă.
- Este obligatorie stoparea fumatului, fiind posibilă rezolvarea simptomatologiei și a leziunilor imagistice fără tratament medicamentos.
- Pacienții care se prezintă cu sindrom obstructiv ar putea beneficia de tratament cu bronhodilatatoare: Salbutamol, Salmeterol, Ipratropiu bromid, Metilxantine.
- La pacienții, la care simptomele persistă, corticoterapia în doze mici (prednisolon 5-10 mg/zi) poate fi benefică.

Caseta 41. Principii de tratament ale pneumonitei interstițiale descuamative

- DIP are o evoluție favorabilă.
- Este obligatorie stoparea fumatului, fiind posibilă rezolvarea simptomatologiei și a leziunilor imagistice fără tratament medicamentos.
- Pacienții care se prezintă cu sindrom obstructiv ar putea beneficia de tratament cu bronhodilatatoare: Salbutamol, Salmeterol, Ipratropiu bromid, Metilxantine.
- Pacienții cu disfuncție respiratorie severă sau evoluție progresivă, de obicei necesită corticoterapie per os, dozele inițiale variind de la 20 la 60 mg/zi prednisolon cu un răspuns bun în majoritatea cazurilor.

Caseta 42. Principii de tratament ale pneumonitei organizante criptogenice

- Se recomandă tratament steroidian nu mai puțin de 6 luni, pentru a reduce riscul recidivelor.
- Schema recomandată: – *Clasa de recomandare IIa, Nivel de evidență C*
tab. Prednisolonum 0,75-1,0 mg/kg – 4 săptămâni;
0,5 mg/kg – 4 săptămâni;
20 mg zilnic – 4 săptămâni;
10 mg zilnic – 6 săptămâni;
5 mg zilnic – 6 săptămâni
- Scăderea dozei se face treptat cu maximum de 5mg la 2 săptămâni.
- Reducerea treptată a dozei se începe după 4-8 săptămâni de tratament. Doza de 0,5 mg/kg pe zi se menține minimum 6 săptămâni. Reducerea treptată a dozei până la zero se poate decide în cazurile cu rezolvare sau ameliorare radiologică doar după 4-6 luni.
- În cazul recidivelor tratamentul steroidian se inițiază după aceeași schemă, dar durata tratamentului va fi minimum 12 luni, ultimele 6 luni fiind cu doze mici (5 mg prednisolonum zilnic).
- La pacienții cu afecțiune severă și rapid progresivă se recomandă puls-terapia cu metilprednisolon 500-1000 mg/zi intravenos 3 zile, ulterior tab. Prednisolonum 20 mg/zi cu reducerea ulterioară a dozei funcție de evoluția clinică.

Remarcă

- Tratamentul cu corticosteroizi sistemici va fi efectuat în asociere cu inhibitorii de pompă protonică, pe toată durata, pentru a evita efectele adverse gastrointestinale.
- COP are o evoluție favorabilă, pacienții răspund bine (până la rezolvare) la corticoterapie, dar la un număr semnificativ de bolnavi apar recurențe peste 1-3 luni: atunci când corticoterapia este sistată sau doza de prednisolon este redusă (de regulă, sub 15 mg).
- Peste 50% din pacienți vor avea doar o singură recădere, iar apariția recidivelor nu pare să influențeze prognosticul de durată.
- O mică parte din pacienți se restabilesc spontan.
- Prognosticul este mai bun în cazurile cu opacități de tip consolidare față de cazurile cu opacități interstițiale.

Caseta 43. Principii de tratament ale pneumonitei interstițiale acute

- Este recomandată puls-terapia cu metilprednisolon 750-1000 mg/zi intravenos 3 zile consecutiv, iar ulterior funcție de evoluția clinică se va continua terapia peroral cu prednisolon 0,5-1,0 mg/kg/zi – *Clasa de recomandare IIa, nivel de evidență C*
- De obicei răspunsul la corticoterapie se va aprecia la a 5-7-a zi și se va analiza necesitatea asocierii altui agent imunosupresiv (Cyclophosphamidum intravenos în doză de 600-650 mg/m²) – *Clasa de recomandare IIa, nivel de evidență C*

Remarcă

- Tratamentul cu corticosteroizi sistemici va fi efectuat în asociere cu inhibitorii de pompă protonică, pe toată durata, pentru a evita efectele adverse gastrointestinale.
- AIP are o evoluție nefavorabilă, actualmente nu este confirmată eficiența tratamentului, mortalitatea rămânând foarte înaltă (peste 60%).
- Toți pacienții necesită tratament suportiv, inclusiv cu ventilație asistată în majoritatea cazurilor.
- Majoritatea decesurilor survin între 1 și 2 luni de la debutul bolii.
- Rareori sunt posibile recurențe ale bolii.
- Supraviețuitorii pot avea restabilire aproape totală a funcției respiratorii sau deficit funcțional sever.

Caseta 44. Principii de tratament ale pneumonitei interstițiale limfocitare

- Doza optimă și durata tratamentului steroidian nu este cunoscută.
- Este recomandată administrarea 0,75-1,0 mg/kg (nedepășind 100 mg/zi) într-o priză unică matinală timp de 8-12 săptămâni cu reevaluarea ulterioară a dozei. În caz de ameliorare, peste 6-8 săptămâni doza se reduce la 0,25 mg/kg și se menține la acest nivel 6-12 săptămâni – *Clasa de recomandare IIa, nivel de evidență C*

Remarcă

- Tratamentul cu corticosteroizi sistemici va fi efectuat în asociere cu inhibitorii de pompă protonică, pe toată durata, pentru a evita efectele adverse gastrointestinale.
- Evoluția naturală și prognosticul LIP sunt cunoscute prost din cauza numărului mic de pacienți.
- Este posibilă rezolvarea spontană, rezolvarea sub tratament steroidian sau alți agenți imunosupresivi, progresarea spre limfom sau progresarea spre fibroză pulmonară cu insuficiență respiratorie și deces în pofida tratamentului cu corticosteroizi.
- Corticosteroizii în monoterapie sau combinat cu alte preparate se utilizează în LIP simptomatic, deși eficacitatea lor nu a fost demonstrată prin studii controlate. Unii pacienți răspund la acest tratament, iar alții pot deceda spontan.
- Sistarea precoce a tratamentului este o cauză relativ frecventă de recidive la pacienți ce au avut inițial un răspuns pozitiv.
- Utilizarea medicamentelor antivirale a demonstrat eficacitate limitată la copiii cu LIP HIV-infecțați. Terapia antivirală la adulții HIV-infecțați nu s-a dovedit eficientă, de aceea corticoterapia rămâne singura abordare.

Caseta 45. Principii de tratament ale pneumonitei interstițiale nespecifice

- Conduita pacienților cu trăsături clinice ale FPI și distribuție a leziunilor asemănătoare cu cea a FPI la HRCT (NSIP fibrotică și NSIP mixtă) va fi ca și al pacienților cu FPI (vezi tabelul 3). Acest grup de pacienți are un prognostic mai bun față de FPI, dar o mortalitate și un declin funcțional mai mare comparativ cu NSIP celulară. Nu se recomandă corticosteroizii în doze mari pentru timp îndelungat – *Clasa de recomandare IIa, Nivel de evidență C.*
- Atunci când trăsăturile clinice, HRCT și histologice se suprapun cu COP, a fost observat un efect terapeutic foarte bun la doze mari de corticosteroizi. Astfel, la acești pacienți este justificat regimul steroidian recomandat pentru COP (vezi caseta 40), dar cu o durată mai mare a tratamentului cu doze de susținere pentru a preîntâmpina progresarea leziunilor fibrotice – *Clasa de recomandare IIa, Nivel de evidență C.*

Remarcă

- Tratamentul cu corticosteroizi sistemici va fi efectuat în asociere cu inhibitorii de pompă protonică, pe toată durata, pentru a evita efectele adverse gastrointestinale.
- Din cauza heterogenității acestei variante de pneumonită interstițială idiopatică, a confuziilor diagnostice și terminologice ale NSIP, precum și a similitudinilor acesteia cu FPI (deseori fiind eronat interpretată ca și FPI) nu este cunoscută evoluția naturală a acestei variante de pneumonită și nu există recomandări validate pentru durata și regimul terapeutic optimal.
- Corticosteroizii, cu sau fără imunosupresoare, au stat la baza tratamentului în cele mai multe serii publicate și a fost observat un rezultat mai bun comparativ cu FPI.
- Actualmente se recomandă abordarea terapeutică a NSIP funcție de profilele clinico-radiologice ale bolii și similitudinile cu *pattern*-urile imagistice ale UIP, COP sau PH.
- La un număr mai mic de pacienți au fost determinate trăsături clinico-radiologice asemănătoare celor din PH, pentru care este acceptat regimul terapeutic recomandat în PH.

C.2.3.8. *Supravegherea pacienților*

Caseta 46. *Supravegherea pacienților cu fibroză pulmonară idiopatică*

- Fibroza pulmonară idiopatică este recunoscută ca o entitate clinică foarte complexă asociată cu un prognostic prost și o supraviețuire la 5 ani de sub 45%.
- La majoritatea pacienților boala evoluează constant și lent pe parcursul câtorva ani, aceasta poate varia: unii pacienți urmează un curs mult mai stabil, în timp ce o subpopulație pot avea un declin rapid, iar alții pot manifesta declin respirator acut (exacerbări ale FPI) în ciuda unei evoluții stabile pentru perioade lungi de timp.
- Monitorizarea la intervale de 3 luni și un abord flexibil pentru determinări mai precoce la pacienții cu dispnee progresivă.
- Pacienții cu tratament farmacologic vor fi evaluați la intervale de 1-3 luni cu monitorizarea funcției ventilatorii pulmonare, transferului gazos și a eventualelor toxicități: enzimele hepatice (alanin aminotransferază (ALT), aspartat aminotransferază (AST), fosfatază alcalină (FAL), gama glutamiltransferază (GGT) și bilirubina).
- Monitorizarea pentru identificarea necesității suplimentării oxigenului prin pulsoximetrie de repaus și efort/test de mers (6MWT) să se facă la intervale de 3 luni, cu atenție suplimentară pentru semnalul prost dat de circulația periferică deficitară.
- Monitorizarea continuă este esențială în atingerea scopurilor terapeutice. În timpul acestor vizite, se analizează indicatorii de progresie ai bolii (caseta 47) și se modifică schemele de tratament. Pacienții care au un declin al CVF peste 10% în jumătate de an comportă un pronostic nefavorabil și o mortalitate înaltă. Aceștia vor fi evaluați mai des cu ajustări în tratament în funcție de necesitate.
- Monitorizarea apariției complicațiilor pe baza unui indice ridicat de suspiciune clinică (emboli pulmonari, tromboză venoasă profundă) și să se înregistreze comorbiditățile (emfizem, hipertensiune pulmonară, cancer pulmonar) la momentul diagnosticului FPI și/sau de-a lungul urmăririi și monitorizării evoluției bolii.
- Pacienții care au administrat doze mari de CS *per os* sunt incluși în grupul de risc pentru osteoporoză și fracturi (este necesară efectuarea tomografiei osoase în dinamică și administrarea bifosfonaților).

Caseta 47. *Indicatori ai progresiei bolii la pacienții cu fibroză pulmonară idiopatică*

- Dispneea progresivă.
- Reducerea constantă cu 10% față de măsurătorile inițiale ale capacității vitale forțate (CVF) în valoare absolută.
- Reducerea constantă cu 15% a valorii absolute a capacității de difuziune pulmonare a monoxidului de carbon (DL_{CO}, corectată cu hemoglobina).
- Progresia aspectului de fibroză la imaginile HRCT față de momentul inițial.
- Manifestările de exacerbare acută și decesul prin insuficiență respiratorie în absența altei cauze

Caseta 48. *Supravegherea pacienților cu NSIP*

- Monitorizarea la intervale de 3-6 luni și un abord flexibil pentru determinări mai precoce la pacienții cu dispnee progresivă.
- Monitorizarea pentru identificarea necesității suplimentării oxigenului prin pulsoximetrie de repaus și efort/test de mers să se facă la intervale de 3-6 luni.
- În timpul acestor vizite, se analizează indicatorii de progresie ai bolii (CVF, DL_{CO}, VR, TLC, SaO₂) și se modifică schemele de tratament.
- Monitorizarea apariției complicațiilor la momentul diagnosticului NSIP și/sau de-a lungul urmăririi și monitorizării evoluției bolii.
- Pacienții care au administrat doze mari de CS *per os* sunt incluși în grupul de risc pentru osteoporoză și fracturi (este necesară efectuarea tomografiei osoase în dinamică și administrarea bifosfonaților).

Caseta 49. *Supravegherea pacienților cu COP*

- Pneumonita organizantă criptogenică are o evoluție favorabilă și un răspuns bun la corticoterapie.
- Majoritatea pacienților prezintă rezolvare radiologică la 3-4 luni de tratament steroidian.
- Monitorizarea la intervale de 1 lună primele 6 luni, apoi la fiecare 3 luni până la 1 an cu efectuarea radiografiei toracice, spirometriei, hemogramei, proteinei C reactive.
- Repetarea HRCT la 6 luni sau la 1 an conform deciziei fiziopneumologului la nivel republican.
- Pacienții care au administrat doze mari de CS *per os* sunt incluși în grupul de risc pentru osteoporoză și fracturi (este necesară efectuarea tomografiei osoase în dinamică și administrarea bifosfonaților).

Caseta 50. *Supravegherea pacienților cu RB-ILD, DIP, LIP*

- Monitorizarea la intervale de 3-6 luni și un abord flexibil pentru determinări mai precoce la pacienții cu dispnee progresivă.
- Monitorizarea pentru identificarea necesității suplimentării oxigenului prin pulsoximetrie de repaus și efort/test de mers să se facă la intervale de 3-6 luni.
- În timpul acestor vizite, se analizează indicatorii de progresie ai bolii (CVF, DLCO, VR, TLC, SaO₂) și se modifică schemele de tratament.
- Monitorizarea apariției complicațiilor la momentul diagnosticului PII și/sau de-a lungul urmăririi și monitorizării evoluției bolii.
- Pacienții care au administrat doze mari de CS *per os* sunt incluși în grupul de risc pentru osteoporoză și fracturi (este necesară efectuarea tomografiei osoase în dinamică și administrarea bifosfonaților).

Caseta 51. *Supravegherea pacienților cu AIP*

- AIP are un prognostic nefavorabil cu o rată înaltă a mortalității.
- Monitorizarea la intervale de 1 lună primele 3 luni după externare, iar ulterior la intervale de 3-6 luni și un regim flexibil de monitorizare pentru determinări mai precoce la pacienții cu dispnee progresivă.
- Monitorizarea pentru identificarea necesității suplimentării oxigenului prin pulsoximetrie de repaus și efort/test de mers să se facă la intervale de 3-6 luni.
- În timpul acestor vizite, se analizează indicatorii de progresie ai bolii (CVF, DLCO, VR, TLC, SaO₂) și se modifică schemele de tratament.
- Monitorizarea apariției complicațiilor la momentul diagnosticului AIP și/sau de-a lungul urmăririi și monitorizării evoluției bolii.
- Pacienții care au administrat doze mari de CS *per os* sunt incluși în grupul de risc pentru osteoporoză și fracturi (este necesară efectuarea tomografiei osoase în dinamică și administrarea bifosfonaților).

D. RESURSE UMANE ȘI MATERIALE NECESARE PENTRU RESPECTAREA PREVEDERILOR PROTOCOLULUI

<p><i>D.1. Instituțiile de asistență medicală primară</i></p>	<p>Personal:</p> <ul style="list-style-type: none"> • medic de familie; • asistenta medicului de familie; • laborant. <p>Dispozitive medicale:</p> <ul style="list-style-type: none"> • tonometru; • fonendoscop; • electrocardiograf; • radiograf; • laborator clinic standard pentru realizarea următoarelor investigații: hemoleucogramă, sumar al urinei, examen bacterioscopic al sputei la BAAR. <p>Medicamente:</p> <ul style="list-style-type: none"> • Glucocorticosteroizi sistemici. • Agenți citotoxici. • Bronhodilatatoare. • Acetilcisteină. • Inhibitorii pompei de protoni.
<p><i>D.2. Instituțiile/secțiile de asistență medicală specializată de ambulator și spitalicească municipală (secțiile de pneumologie din Chișinău)</i></p>	<p>Personal:</p> <ul style="list-style-type: none"> • ftiziopneumolog; • medic funcționalist; • medic imagist; • medic bronholog; • medic morfopatolog; • medic de laborator; • asistente medicale. <p>Dispozitive medicale:</p> <ul style="list-style-type: none"> • tonometru; • fonendoscop; • puls-oximetru; • cabinet de diagnostic funcțional dotat cu spirometru, bodyplethismograf; • cabinet radiologic; • electrocardiograf; • fibrobronhoscop; • laborator clinic standard pentru determinarea: hemoleucogramei, sumarul urinei, indicilor biochimici; • laborator microbiologic; • laborator imunologic; • laborator morfopatologic. <p>Medicamente:</p> <ul style="list-style-type: none"> • Glucocorticosteroizi sistemici. • Agenți citotoxici. • Bronhodilatatoare. • Acetylcysteinum. • Inhibitorii pompei de protoni.

D.3 Secția consultativă specializată republicană și instituția de asistență medicală spitalicească specializată	Personal: <ul style="list-style-type: none"> • internist; • ftiziopneumolog; • medic funcționalist; • medic imagist; • medic bronholog; • medic morfopatolog; • medic de laborator; • asistente medicale; • acces la consultații calificate: reumatolog
	Dispozitive medicale: <ul style="list-style-type: none"> • este identic cu cel din secțiile consultativ-diagnostice raionale și municipale.
	Medicamente: <ul style="list-style-type: none"> • Glucocorticosteroizi sistemici. • Agenți citotoxici. • Bronhodilatatoare. • Acetylcysteinum • Inhibitorii pompei de protoni. • Oxigen. • Medicamente pentru tratamentul complicațiilor.
D.4. Secțiile de pneumologie ale spitalelor municipale și republicane	Personal: <ul style="list-style-type: none"> • ftiziopneumologi; • alergologi; • medici specialiști în diagnostic funcțional; • medic imagist; • medici de laborator; • asistente medicale; • acces la consultații calificate (chirurg toracic, reumatolog).
	Dispozitive medicale: <ul style="list-style-type: none"> • tonometru; • fonendoscop; • puls-oximetru; • fibrobronhoscop; • electrocardiograf; • Eco-cardiograf cu Doppler; • cabinet de diagnostic funcțional dotat cu spirograf, bodypletismograf; • cabinet radiologic; • tomograf computerizat spiralat; • laborator clinic standard pentru realizarea de: hemoleucogramă, sumar al urinei, indici biochimici serici (proteina C reactivă, glicemie, LDH, transaminaze, ionogramă, creatinină și uree), examen gazimetric al sângelui arterial; • laborator microbiologic și imunologic; • serviciu morfologic cu citologie; • serviciu de chirurgie toracică, toracoscop (videoasistat).
	Medicamente: <ul style="list-style-type: none"> • Glucocorticosteroizi sistemici. • Agenți citotoxici. • Pirfenidonum* • Nintetanibum* • Cyclophosphamidum • Bronhodilatatoare • Acetylcysteinum • Inhibitorii pompei de protoni. • Oxigen. • Medicamente pentru tratamentul complicațiilor.

E. INDICATORI DE MONITORIZARE A IMPLEMENTĂRII PROTOCOLULUI

No	Obiectiv	Indicator	Metodă de calculare a indicatorului	
			Numărător	Numitor
1.	Depistarea precoce a pacienților cu diagnosticul de pneumonită interstițială idiopatică	Ponderea pacienților suspectați corect cu diagnosticul de pneumonită interstițială idiopatică	Numărul pacienților diagnosticați cu pneumonită interstițială idiopatică la ftiziopneumologul din instituția republicană, pe parcursul unui an x 100	Numărul total de pacienți cu suspjecție de pneumonită interstițială idiopatică îndreptați la Institutul de Ftiziopneumologie de către ftiziopneumologul din CMF/AMT pe parcursul unui an.
2.	A spori calitatea examinării clinice și paraclinice a pacienților cu pneumonite interstițiale idiopaticice	2.1 Ponderea de pacienți diagnosticați cu PII și supuși examenului standard, conform recomandărilor protocolului clinic național „Pneumonitele interstițiale idiopaticice la adult”, pe parcursul a 1 an de către medicul de familie	Numărul de pacienți cu diagnosticul de PII, aflați sub supraveghere și supuși examenului standard, conform recomandărilor protocolului clinic național „Pneumonitele interstițiale idiopaticice la adult”, pe parcursul a 1 an x 100 de către medicul de familie	Numărul total de pacienți cu diagnosticul de PII, ce se află sub supravegherea medicului de familie pe parcursul ultimului an
		2.2 Ponderea de pacienți diagnosticați cu PII și supuși examenului standard, conform recomandărilor protocolului clinic național „Pneumonitele interstițiale idiopaticice la adult”, pe parcursul a 1 an de către medicul ftiziopneumolog	Numărul de pacienți cu diagnosticul de PII, aflați sub supraveghere și supuși examenului standard, conform recomandărilor protocolului clinic național „Pneumonitele interstițiale idiopaticice la adult”, pe parcursul a 1 an x 100 de către medicul ftiziopneumolog	Numărul total de pacienți cu diagnosticul de PII, ce se află sub supravegherea medicului ftiziopneumolog pe parcursul ultimului an
3.	A spori numărului de pacienți cu diagnosticul stabilit de pneumonită interstițială idiopatică, supravegheați conform recomandărilor protocolului clinic național „Pneumonitele interstițiale idiopaticice la adult”.	3.1 Ponderea pacienților cu diagnosticul stabilit de pneumonită interstițială idiopatică, care au fost supravegheați conform recomandărilor protocolului clinic național „Pneumonitele interstițiale idiopaticice la adult”, de către medicul de familie și ftiziopneumolog	Numărul pacienților cu diagnosticul stabilit de sarcoidoză, care au fost supravegheați conform recomandărilor protocolului clinic național „Pneumonitele interstițiale idiopaticice la adult”, de către medicul de familie și ftiziopneumolog pe parcursul ultimului an x 100.	Numărul total de pacienți cu diagnosticul stabilit de pneumonită interstițială idiopatică, care se află la supravegherea medicului de familie și ftiziopneumolog pe parcursul ultimului an.

ANEXE**Anexa 1. Scorurile pentru evaluarea dispneei**

Scorul MRC (Medical Research Council)	
gradul 0	- fără dispnee
gradul 1	- dispnee la eforturi mari
gradul 2	- dispnee la alergat pe suprafețe plane sau la urcarea unui deal cu pantă mică
gradul 3	- mers mai încet decât persoanele de aceeași vârstă pe suprafețe plane
gradul 4	- oprirea pentru a facilita respirația după parcurgerea a 100 m
gradul 5	- dispnee prea marcată pentru a putea părăsi casa sau când se efectuează activități curente
Scorul MMRC (Modified Medical Research Council)	
gradul 0	- dispnee la eforturi mari
gradul 1	- dispnee la alergat pe suprafețe plane sau la urcarea unui deal cu pantă mică
gradul 2	- mers mai încet decât persoanele de aceeași vârstă pe suprafețe plane
gradul 3	- oprirea pentru a facilita respirația după parcurgerea a 100 m
gradul 4	- dispnee prea marcată pentru a putea părăsi casa sau când se efectuează activități curente
Scara Borg modificată	
0	nu este
0,5	foarte foarte neînsemnată
1	foarte neînsemnată
2	neînsemnată
3	moderată
4	mai intensivă
5	intensivă
6	
7	foarte intensivă
8	
9	
10	foarte foarte intensivă

Anexa 2. Scoruri imagistice determinate prin HRCT pulmonar la pacienții cu PII

Scorul	Caracteristicile
Scorul opacității “în sticlă mată”	
0	lipsa opacităților “în sticlă mată”
1	opacitățile “în sticlă mată” implică ≤5% din lob
2	opacitățile “în sticlă mată” implică 5-<25% din lob
3	opacitățile “în sticlă mată” implică 25-49% din lob
4	opacitățile “în sticlă mată” implică 50-75% din lob
5	opacitățile “în sticlă mată” implică >75% din lob
Scorul fibrozei	
0	lipsa fibrozei
1	îngroșarea septurilor interlobulare, lipsa “fagurelui de miere” distinct
2	“fagure de miere” (cu sau fără îngroșarea septurilor interlobulare) implică <25% din lob
3	“fagure de miere” (cu sau fără îngroșarea septurilor interlobulare) implică 25-49% din lob
4	“fagure de miere” (cu sau fără îngroșarea septurilor interlobulare) implică 50-75% din lob
5	“fagure de miere” implică >75% din lob

Notă: Fiecare lob este apreciat pe scala de la 0 la 5 puncte în funcție de procentajul implicării în procesul patologic și de tipul leziunilor pulmonare, opacitățile „în sticlă mată” fiind atribuite leziunilor alveolare, iar opacitățile reticulare și „fagurele de miere” – leziunilor interstițiale.

Anexa 3. Medicamentele utilizate în tratamentul PII

Medicamente	Dozaj	Doza zilnică/24 ore (mică, medie, mare)	Numărul de administrări zilnice
Bronhodilatatoare			
<i>β₂-agoniști cu acțiune rapidă (inhalatori)</i>			
Salbutamol	100 μg	600-800 μg	3-4
Fenoterol	100 μg	100 – 600- 800 μg	3-4
<i>Metilxantine</i>			
Aminophyllinum	2,4%- 5 ml	0,24 g - 10,0 0,5 g/zi i/v	1-2
<i>β₂ - agoniști cu durată lungă de acțiune</i>			
Salmeterol	25 μg	50 μg 100 μg	2
<i>Anticolinergice</i>			
Ipratropium	20 μg	40-160- 240	2-4
<i>Corticosteroizi sistemici</i>			
Methylprednisolonum	comp. 4 mg, 16 mg fiole 20, 250 mg	4-60 mg/zi	1-3
Prednisolonum	comp. 5 mg, fiole 30 mg/1ml	5-80 mg/zi per os	1-2
<i>Citostatic din grupul oxazafoforinelor</i>			
Cyclophosphamidum	Flacoane cu pulbere pentru sol.perfuzabilă 200mg, 500mg, 1000gm	10-15mg/kg sau 400- 600 mg/m ² - utilizare intermitentă 2-5 zile	1
<i>Inhibitori de tirozin kinază</i>			
Nintedanibum*	caps. 150 mg, 100mg	200-300 mg/zi	2
<i>Inhibitori de precursori ai factorului de creștere</i>			
Pirfenidonum*	caps.267 mg	801-1602-2403mg/zi	3
<i>Altele</i>			
<i>Mucolitice</i>			
Acetylcysteinum	comp. 200, 600 mg	600-1800 mg/zi	1-3
<i>Inhibitori de pompă protonică</i>			
Omeprazol	caps. 20, 40 mg	20-40 mg/zi	1-2
Lanzoprazol	Caps 15, 30 mg	15 -30 mg/zi	1
Pantoprazol	Comp. 20mg	20mg	1
Rabeprazol	Comp. 10, 20 mg	10-20mg	1

*Preparatele medicamentoase nu sunt înregistrate în Nomenclatorul de Stat al Medicamentelor, dar recomandate de Ghidurile internaționale bazate pe dovezi.

Anexa 4. Formular de consultație la medicul de familie
(Pneumonite interstițiale idiopatice)

Pacientul (a) _____ bărbat/femeie; Anul de naștere _____

Factorii evaluați	Data	Data	Data	Data
Tusea (da/nu)				
Expectorațiile (da/nu, specificați)				
Febră (da/nu, specificați)				
Dispneea (scala BORG, MMRC)				
FR (specificați)				
FCC (specificați)				
Nivelul TA sistolice și celei diastolice (specificați)				
Crepitații (da/nu, specificați)				
Fumatul (da/nu, pachet-an)				
Analiza generală a sîngelui				
Analiza generală urină				
Spirografia (specificați)				
Glucosa în sînge <i>à jeun</i>				
Radiografia toracică în 2 incidente				
Sindrom interstițial/diseminat (da/nu)				
Examenul sputei la BAAR				
SaO ₂				
Distanța parcursă la 6 MWT				

**Anexa 5. Fișa standardizată de audit medical bazat pe criteriile stipulate în PCN
"Pneumonitele interstițiale idiopatice la adult"**

Domeniul Prompt	Definiții și note	caz
Denumirea IMSP evaluată prin audit	Denumirea oficială	
Persoana responsabilă de completarea fișei	Nume, prenume, telefon de contact	
Numele medicului curant	Nume, prenume, telefon de contact	
Ziua, luna, anul de naștere a pacientului/ei	data (ZZ-LL-AAAA); necunoscut = 9	
Sexul pacientului/ei	masculin = 1; feminin = 2	
Mediul de reședință al pacientului/ei	urban = 1; rural = 2; necunoscut = 9	
Diagnosticare		
Instituția medicală unde a fost solicitat ajutorul medical primar	AMP = 2; AMU = 3; secția consultativă = 4; spital = 6; instituție medicală privată = 7; alte instituții = 8; necunoscut = 9	
Data debutului bolii	Data (ZZ: LL: AAAA); necunoscut = 9	
Data adresării primare după ajutor medical	data (ZZ: LL: AAAA); ora (00:00); necunoscut = 9	
Starea pacientului/ei la examinarea primară (gravitatea)	ușoară = 2; medie = 3; severă = 4; necunoscut = 9	
Direcționat spre Secția Consultativă de profil pneumologic de nivel terțiar	nu = 0; da = 1; necunoscut = 9	
Data și ora îndreptării la internare	data (ZZ: LL: AAAA); ora (00:00); necunoscut = 9; nu a necesitat internare = 5	
Respectarea criteriilor de spitalizare	nu = 0; da = 1; necunoscut = 9	
Investigații paraclinice obligatorii realizate	nu = 0; da = 1; necunoscut = 9	
Investigații paraclinice recomandabile realizate	nu = 0; da = 1; parțial = 3; necunoscut = 9;	
Consultat de alți specialiști	nu = 0; da = 1; nu a fost necesar = 5; necunoscut = 9	
Evaluarea clinică pentru afecțiuni reumatologice	nu = 0; da = 1; nu se cunoaște = 9	
Evaluarea comorbidităților	nu = 0; da = 1; nu se cunoaște = 9	
Evaluarea posibilelor expuneri a pacientului (pulberi, medicamente, etc)	nu = 0; da = 1; nu se cunoaște = 9	
Tratamentul		
Unde a fost inițiat tratamentul	AMP = 2; AMU = 3; secția consultativă = 4; spital = 6; instituție medicală privată = 7; alte instituții = 8; necunoscut = 9	
Tratamentul corespunde recomandărilor PCN	nu = 0; da = 1; nu se cunoaște = 9	
Screening-ul complicațiilor	nu = 0; da = 1; nu se cunoaște = 9	
Data reexaminării radiologice	Data (ZZ: LL: AAAA); necunoscut = 9	
Data reexaminării funcționale	Data (ZZ: LL: AAAA); necunoscut = 9; nu a decedat = 0	
Controlul infecției specifice pe perioada administrării tratamentului cu CS, imunomodulatoare	Data (ZZ: LL: AAAA); necunoscut = 9;	

Anexa 6. Ghidul pacientului cu pneumonite interstițiale idiopatice

Pneumonitele interstițiale idiopatice la adulți (ghid pentru pacienți)

Cuprins

Asistența medicală de care trebuie să beneficiați

Pneumonitele interstițiale idiopatice diagnostic și tratament.

Introducere

Acest ghid include informații despre asistența medicală și tratamentul persoanelor cu pneumonită interstițială idiopatică în cadrul serviciului de sănătate din Republica Moldova. Este destinat persoanelor cu pneumonită interstițială idiopatică, dar poate fi util și familiilor acestora și pentru celor care doresc să cunoască cât mai mult despre această afecțiune.

Ghidul vă va ajuta să înțelegeți mai bine opțiunile de îngrijire și de tratament disponibile în Serviciul de Sănătate. Ghidul nu oferă prezentarea maladiei în detaliu sau analizele și tratamentul necesar. Aceste aspecte le puteți discuta cu medicul de familie sau medicul ftiziopneumologul.

Asistența medicală de care trebuie să beneficiați

Tratamentul și asistența medicală de care beneficiați trebuie să țină cont de necesitățile și preferințele dvs. personale, aveți dreptul să fiți informat pe deplin și să luați decizii împreună cu cadrele medicale care vă tratează. În acest scop, cadrele medicale trebuie să vă ofere informații accesibile și relevante, să vă trateze cu respect, sensibilitate și să vă explice pe înțeles ce este pneumonita interstițială idiopatică și care este tratamentul care vi se recomandă.

Informația oferită de cadrele medicale trebuie să includă detalii despre avantajele și eventualele riscuri în administrarea diferitor tratamente. În tratamentul și în asistența medicală de care beneficiați, e necesar să se țină cont și de alte aspecte: religie, etnie, etc., precum și de alți factori suplimentari, cum sunt dizabilitățile fizice, problemele de vedere sau de auz, dificultățile de vorbire.

Pneumonitele interstițiale idiopatice (PII) sunt afecțiuni ale plămânilor din grupul patologiilor pulmonare rare, a căror cauză nu este cunoscută, fiind suspectați mai mulți factori de risc (tabagismul; factorii ocupaționali: fermierii, coaforii, lucrătorii la carierele de piatră, cei din industria avicolă, legumicultorii, metalurgiștii; poluanții atmosferici; refluxul gastroesofagian cu aspirație cronică; unele medicamente; virusii: Epstein-Barr, gripal A, paragripal 1 și 3, hepatitei C, HIV-1) implicați în declanșarea bolii. PII nu au simptome ce le-ar putea diferenția de alte patologii pulmonare mai frecvent întâlnite, cum sunt bronșitele, pneumoniile. Cele mai frecvente simptome sunt tusea și dispneea progresivă care nu cedează la tratamentul administrat.

Sunt cunoscute 7 forme de pneumonite interstițiale idiopatice:

- Fibroza pulmonară idiopatică
- Pneumonita interstițială acută (sindrom Hamman-Rich)
- Pneumonita interstițială descuamativă
- Pneumonita interstițială nespecifică
- Pneumonita interstițială limfocitară
- Pneumonita interstițială asociată bronșiolitei respiratorii
- Pneumonita organizantă criptogenică

Fibroza pulmonară idiopatică este cel mai frecvent întâlnită și are un prognostic nefavorabil prin evoluția sa rapid progresivă spre fibroză ireversibilă și răspuns slab la tratamentul cu corticosteroizi. Pneumonita interstițială acută este rar întâlnită și are un prognostic nefavorabil prin rata înaltă a mortalității și severitatea evoluției. Celelalte forme de PII au o evoluție mai favorabilă și un răspuns mai bun la tratamentul cu corticosteroizi. Pentru pneumonita interstițială asociată bronșiolitei respiratorii și pneumonita interstițială descuamativă a fost demonstrat că se dezvoltă la fumători cu un stagiu mare, iar abandonarea fumatului are efect terapeutic cât și preîntâmpină evoluția spre fibroză ireversibilă.

Pentru diagnosticarea PII sunt necesare mai multe investigații dintre care un rol important îi revine tomografiei computerizate de înaltă rezoluție. Deseori pentru diagnosticul PII se recurge la biopsie pulmonară, metodă ce necesită intervenție chirurgicală pentru a obține țesut pulmonar care va fi analizat la microscop. Măsurarea funcției respiratorii, este foarte importantă pentru a cunoaște și a trata o patologie pulmonară și se va efectua prin spirometrie și bodypletismografie.

Tratamentul PII este de lungă durată și se va efectua după schema care va fi elaborată de medicul ftiziopneumolog, va necesita evaluarea eficacității și modificarea schemei la anumite intervale de timp pe care le va stabili medicul ftiziopneumolog.

Anexa 7. Recomandări pentru implementarea metodelor de investigații, tratament și supraveghere în conduita pacienților cu pneumonite interstițiale idiopatice

- 1. HRCT pulmonară** este decisivă în stabilirea diagnosticului de PII la nivel de specialist (ftiziopneumologul care examinează pacienții primar depistați, pacienții cu dificultăți de diagnostic diferențial), la nivel de staționar (pacienții spitalizați). Metoda permite documentarea sindromului interstițial/diseminat cu evidențierea anumitor *pattern*-uri imagistice ce permit stabilirea diagnosticului fără examen histologic sau alegerea locului de unde se va preleva țesut pulmonar în cazurile ce necesită biopsie pulmonară pentru diagnostic.
Considerăm necesară implementarea obligatorie la nivel de specialistul ftiziopneumolog și de staționar, a acestei investigații.
- 2. Puls-oximetria și 6MWT** în mod rapid și neinvaziv ne oferă informații despre saturația sîngelui periferic cu oxigen, astfel completînd criteriile de spitalizare prin confirmarea insuficienței respiratorii. De asemenea puls-oximetria este recomandată ca și metodă obligatorie de investigare a pacienților spitalizați în toate ghidurile internaționale.
Considerăm necesară implementarea obligatorie la nivel de medic de familie, de specialist (ftiziopneumolog) și de staționar a acestei investigații.
- 3. Concentrator de oxigen** este un aparat care poate furniza oxigen la concentrații mai mari (20-90%) decât cea din aerul ambiant după separarea azotului prin anumite filtre. Poate fi folosit alternativ la buteliile de oxigen medical, fiind mai ieftine și neprezentând riscul unor incendii în cazul scurgerilor necontrolate de oxigen.
Considerăm necesară aprovizionarea staționarilor de ftiziopneumologie și pneumologie cu concentratoare de oxigen.
- 4. Registrul național de înregistrare a pacienților diagnosticați cu pneumonite interstițiale idiopatice.**
Considerăm necesară crearea unui *registru național de înregistrare* a pacienților diagnosticați cu pneumonite interstițiale idiopatice la nivelul secției consultative a IFP "Chiril Draganiuc".

Anexa 8. Ierarhia gradelor de recomandare și nivelului de dovezi

Clasificarea recomandărilor:

- **Clasa I:** Condiții pentru care există evidențe și /sau consens general că acea procedură sau tratament este benefică, utilă și eficientă;
- **Clasa II:** Condiții pentru care există evidențe conflictuale, și/sau opinii divergente despre utilitatea /eficacitatea procedurii sau a tratamentului specific;
 - **IIa** - evidențele /opiniile sunt în favoarea procedurii/tratamentului;
 - **IIb** - evidențele/opiniile sunt în defavoarea procedurii/tratamentului;
- **Clasa III:** Condiții pentru care evidențele/opiniile sunt că acea procedură/tratament nu este utilă/eficientă și că în anumite cazuri poate fi chiar dăunătoare;

Nivele de evidență:

- **Nivel de Evidență A:** date obținute din multiple trialuri clinice randomizate sau metaanalize
- **Nivel de Evidență B:** date provenite dintr-un singur studiu randomizat clinic sau studii nerandomizate
- **Nivel de Evidență C:** date provenite prin opinia de consens a experților, studii de caz sau observații clinice;

BIBLIOGRAFIE

1. Agarwal R., Jindal S. Acute exacerbation of idiopathic pulmonary fibrosis: a systematic review. In: Eur J Intern Med. 2008, vol. 19, 227-235.
2. Ambrosini V., Cancellieri A., Chilosi M., et al. Acute exacerbation of idiopathic pulmonary fibrosis: report of a series. In: Eur Respir J. 2003, vol. 22, 821-826.
3. Botnaru, V., și al. *Pneumologie*. Chișinău, 2009. 732 p.
4. Botnaru, V., și al. *Semiologia radiologică a toracelui*. Chișinău, 2005. 400 p.
5. Botnaru V., Munteanu O. și al. Pneumonitele interstițiale idiopatice. Chișinău, 2007. p. 220.
6. Cordier J. Cryptogenic organizing pneumonia. In: Clin Chest Med. 2004, vol. 25, 727-738.
7. Coultas D., Zumwalt R., Black W. et al. The epidemiology of interstitial lung disease. In: Am J Respir Crit Care Med. 1994, vol. 150, 967-972.
8. Demedts M., Wells A., et al. Interstitial lung diseases: an epidemiological overview. In: Eur Respir J. 2001, vol. 18, 2-16.
9. Ferreira A., Collard H. Idiopathic interstitial pneumonias. In: Eur Respir Mon. 2009, vol. 46, 87-111.
10. Flaherty K. High-resolution computed tomography and the many faces of idiopathic pulmonary fibrosis. In: Am J Respir Crit Care Med. 2008, vol. 177, 367-368.
11. Flaherty K., Toews G., Travis W. et al. Clinical significance of histological classification of idiopathic interstitial pneumonia. In: Eur Respir J. 2002, vol. 19, 275-283.
12. Flaherty K., King T., Raghu G. et al. Idiopathic interstitial pneumonia: what is the effect of a multidisciplinary approach to diagnosis? In: Am J Respir Crit Care Med. 2004, vol. 170, 904-910.
13. Kim D., Park J. et al. Acute exacerbation of idiopathic pulmonary fibrosis: frequency and clinical features. In: Eur Respir J. 2006, vol. 27, 143-150.
14. Koss M., Hochholzer L. et al. Lymphoid interstitial pneumonia: clinicopathological and immunopathologic findings in 18 cases. In: Pathology 1987, vol. 19, 178-185.
15. Lama V., Flaherty K. et al. Prognostic value of desaturation during a 6-minute walk test in idiopathic interstitial pneumonia. In: Am J Respir Crit Care Med. 2003, vol. 168, 1084-1090.
16. Lynch D., Travis W., Muller N. et al. Idiopathic interstitial pneumonias: CT features. In: Radiology 2005, vol. 236, 10-21.
17. Raghu G., Nicholson A., Lynch D. The classification, natural history and radiological/histological appearance of idiopathic pulmonary fibrosis and the other idiopathic interstitial pneumonias. In: Eur Respir Rev. 2008, vol. 17, 108-115.
18. Raghu G, Rochweg B, Zhang Yuan, et al.; An Official ATS/ERS/JRS/ALAT Clinical Practice Guideline: Treatment of Idiopathic Pulmonary Fibrosis An Update of the 2011 Clinical Practice Guideline *Am J Respir Crit Care Med* Vol 192, Iss 2, pp e3–e19, Jul 15, 2015
19. Ryu J., Myers J., Capizzi S. et al. Desquamative interstitial pneumonia and respiratory bronchiolitis- associated interstitial lung disease. In: Chest 2005, vol. 127, 178-184.
20. Vourlekis J., Brown K., Cool C. et al. Acute interstitial pneumonitis: case series and review of the literature. In: Medicine. 2000, vol. 79, 369-378.
21. Sakamoto K., Taniguchi H., Kondoh Y. et al. Acute exacerbation of idiopathic pulmonary fibrosis as the initial presentation of the disease. In: Eur Respir Rev 2009, vol. 18, 129-132.
22. Travis W., King T., Bateman E. et al. ATS/ERS international multidisciplinary consensus classification of the idiopathic interstitial pneumonias. In: Am J Respir Crit Care Med. 2002, vol. 165, 277-304.
23. Wells A., Hirani N. Interstitial lung disease guideline: the British Thoracic Society in collaboration with the Thoracic Society of Australia and New Zealand and the Irish Thoracic Society. In: Thorax 2008; 63(Suppl V):v1–v58.
24. Виноградова Д., Амосов В. Идиопатический фиброзирующий альвеолит: возможности компьютерной томографии в первичном распознавании и уточнении стадии

- патологического процесса. In: Пульмонология. 2003, vol. 2, 54-59.
25. Котляров П., Георгиади С. Рентгенодиагностика различных видов идиопатических интерстициальных пневмоний. In: Медицинская визуализация. 2002, vol. 3, 46-51.
 26. Котляров П., Юдин А., Георгиади С. Синдром Хаммена-Рича. Идиопатические интерстициальные пневмонии - лучевая диагностика. In: Радиология - практика. 2002, vol. 4, 22-29.
 27. Попова Е., Козловская Л. Идиопатический фиброзирующий альвеолит и хронические идиопатические интерстициальные пневмонии: современные аспекты диагностики и лечения. In: Consilium Medicum. 2005, vol. 4, 27-39.
 28. Raghu G, Remy-Jardin M, Myers JL, Richeldi L, Ryerson CJ, Lederer DJ, et al. Diagnosis of idiopathic pulmonary fibrosis: an official ATS/ERS/JRS/ALAT clinical practice guideline. Am J Respir Crit Care Med 2018; 198(5):e44-e68.